Содержание

РЕДАКЦИОННАЯ КОЛОНКА.....3

Юджин Б.Керн, Том Д.Уонг
ХИРУРГИЯ НОСОВОГО КЛАПАНА..... 4

А. С. Лопатин, Г. З. Пискунов
КАТЕТЕРИЗАЦИЯ И ПРИНУДИТЕЛЬНОЕ ДРЕНИРОВАНИЕ ОКОЛОНОСОВЫХ ПАЗУХ..... 34

В. И. Диденко, А. Д. Гусаков
РЕКОНСТРУКТИВНО-ПЛАСТИЧЕСКИЕ ОПЕРАЦИИ ПРИ АТРОФИЧЕСКИХ РИНИТАХ И ОЗЕНЕ С ИСПОЛЬЗОВАНИЕМ ГУБЧАТОЙ АУТОКОСТИ И КОСТНОГО МОЗГА 52

ТРЕБОВАНИЯ К МАТЕРИАЛАМ, НАПРАВЛЯЕМЫМ В ЖУРНАЛ "РОССИЙСКАЯ РИНОЛОГИЯ"..... 60

ИНФОРМАЦИОННЫЙ КАЛЕНДАРЬ..... 63

Contents

EDITORIAL.....3

Kern E.B., Wang T.O.
NASAL VALVE SURGERY..... 4

Lopatin A.S., Piskunov G.Z.
INDWELLING CATHETERIZATION OF PARANASAL SINUSES..... 34

Didenko V.I., Gusakov A.D.
PLASTIC AND RECONSTRUCTIVE SURGERY FOR ATROPHIC RHINITIS AND OZENA USING SPONGY BONE AND BONE MARROW TRANSPLANTS... 52

INSTRUCTIONS FOR AUTHORS 60

MEETING CALENDAR..... 63

Дорогие читатели!

Первый номер нашего журнала вышел в конце 1993 года. В 1994 году мы выпустили четыре журнала, как это и было предусмотрено по плану, и два приложения. Нельзя сказать, что для редколлегии прошедший год был легким, причины этого понятны, и нам всегда было приятно получить очередной номер журнала из типографии и послать его вам. В 1995 году мы по — прежнему будем стараться улучшать качество нашего журнала, как публикуемых материалов, так и оформления, надеемся организовать плановую широкую подписку. Мы рассчитываем на ваше активное участие в формировании портфеля публикаций. Желаем вам здоровья и успехов в наступившем году, новых познаний и достижений в оториноларингологии. Наша специальность, как ни одна другая в медицине, совмещает в себе терапевтическое и хирургическое начала. В очередном номере журнала это находит свое отображение. Обзор способов дренирования околоносовых пазух подводит итоги многолетнего широкого применения этого эффективного метода лечения воспалительных заболеваний слизистой оболочки. Для начинающего специалиста этот обзор может стать своеобразным пособием для овладения данными методиками. Опытный ринолог может и дополнить этот список каким —то своим способом, приготовить соответствующую статью для публикации. Мы уверены, что возможности данного метода далеко не полностью исчерпаны. Хирургия клапана носа — безусловно, новое для наших специалистов направление в ринологии. Статья Юджина Керна в мельчайших деталях описывает эту сложную область и методики соответствующих хирургических вмешательств. Патология клапана носа — заболевание отнюдь не редкое, но в отечественной литературе сведений о нем нет. Пациенту сложно самому определить причину затрудненного носового дыхания, а обычное риноскопическое исследование может дать ошибочное представление об области клапана. Узнав о носовом клапане, доктор более критично осмотрит полость носа и примет правильное решение. В статье приводятся далеко не все известные способы хирургии носового клапана. Участники Первого конгресса ринологов России слушали доклад Фреда Стакера об использовании для этого вида пластики хряща ушной раковины.

Мы обращаем ваше внимание на календарь проведения конгрессов, съездов, конференций, курсов обучения. Не воспринимайте его как простую констатацию предстоящих событий. Если Вас заинтересовало какое —то мероприятие, смело пишите по указанному адресу, узнавайте условия участия, не стесняйтесь выяснить возможность получения льготных условий или стипендии, особенно если Вы - молодой специалист.

СО ВТОРОГО ПОЛУГОДИЯ 1995 ГОДА ВЫ МОЖЕТЕ ПОДПИСАТЬСЯ НА «РОССИЙСКУЮ РИНОЛОГИЮ» В ОТДЕЛЕНИЯХ СВЯЗИ. ИНДЕКС НАШЕГО ЖУРНАЛА В КАТАЛОГЕ «РОСПЕЧАТИ» - 72994. ПЕРВЫЙ И ВТОРОЙ НОМЕРА ЗА 1995 ГОД БУДУТ РАЗОСЛАНЫ ПОПИСЧИКАМ НАЛОЖЕННЫМ ПЛАТЕЖОМ.

Главный редактор **Г.З.Пискунов**

Российская ринология, N1, 1995

УДК 616. 211-089

Юджин Б.Керн, Том Д.Уонг

ХИРУРГИЯ НОСОВОГО КЛАПАНА

Область носового клапана играет ключевую роль в носовом дыхании. Физиологические исследования наглядно демонстрируют, что эта сложная компактная область регулирует объем воздушной струи и носовое сопротивление. Разрезы в смежных носовому клапану областях приводят к нарушению его функции и затруднению носового дыхания в послеоперационном периоде. Это часто разочаровывает пациента в результатах ринопластики. Знание структуры и функции носового клапана необходимо для каждого, кто занимается ринохирургией. Целями данной работы являются: 1) детализация и классификация аномалий носового клапана; 2) изложение принципов, целей и техники хирургических вмешательств в области носового клапана; 3) описание методов профилактики или сведения к минимуму возможности осложнений при операциях в этой области, особенно при косметической ринопластике.

ОПРЕДЕЛЕНИЕ

Под клапаном подразумевают мобильную структуру, регулирующую поток жидкости и газа. Нос человека имеет несколько клапанов. Пещеристая ткань носовых раковин (турбинальный клапан) и перегородка носа (септальный клапан) могут регулировать поток воздуха в полости носа. Таким образом эти две тканевые структуры могут выполнять функцию клапана носа. Но обычно под носовым клапаном подразумевают пространство между каудальным краем верхнего латерального хряща и перегородкой носа, описанное P. J. Mink в 1903 году. Носовой клапан — это только часть области носового клапана и их нельзя путать друг с другом. Последняя включает дистальные отделы верхнего латерального хряща, передний конец нижней носовой раковины, каудальный край перегородки носа и остальные ткани, окружающие грушевидное отверстие. Область носового клапана — самая узкая часть воздухоносных путей полости носа. Ее название имеет много синонимов: os internum, ostium internum, limen vestibuli, «зона клапана», «область клапана» и зона 2. Сам носовой клапан также имеет несколько синонимов, таких как: пороговый клапан, сегмент, ограничивающий поток, пороговая щель.

Данная статья публикуется с разрешения Little Brown and Company Publishers, Boston, Massachusets, USA; иллюстрации — с разрешения Mayo Foundation, Rochester, Minnesota, USA.

ТОПОГРАФИЧЕСКАЯ АНАТОМИЯ ОБЛАСТИ НОСОВОГО КЛАПАНА

Наружный нос может быть разделен на три части (Рис. 1): 1. Верхняя костная треть; 2. Средняя треть или хрящевая крыша (верхние латеральные хрящи), которая фактически представляет единое целое с хрящом перегородки носа; 3. Нижняя треть, которая состоит из парных нижних латеральных или лобулярных хрящей (также называемых крыльными или большими крыльными хрящами).

Эта опорная структура покрыта кожей, мышцами, нервно — сосудистой и соединительной тканью, а также слизистой оболочкой и кожей со стороны полости носа. Проксимально верхний латеральный хрящ прикреплен фиброзной тканью к внутренней поверхности носовых костей. Эта ткань создает также опору его каудальным и латеральным отделам. Снизу верхний латеральный хрящ граничит с нижним латеральным (крыльным) хрящом, а латерально — с верхней челюстью. Каудально и медиально верхний латеральный хрящ обычно отделен узкой щелью от перегородки носа.

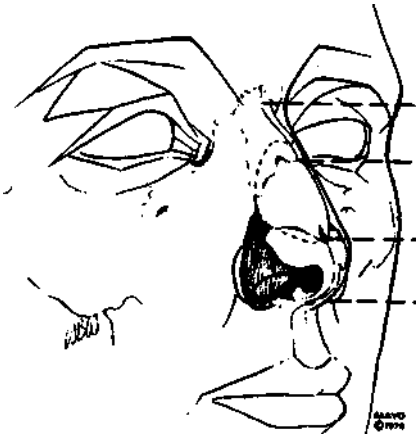

Рис. 1. Структуры скелета наружного носа разделены на три части: верхняя костная часть; средняя треть, которую составляют верхние латеральные хрящи
Верхняя Треть (хрящевая крыша);и нижняя треть, состоящая из парных нижних
Средняя треть латеральных хрящей (также называемых дольковыми,
крыльными или большими
НИЖНЯЯ Треть крыльными хрящами). Верхний латеральный хрящ прикрепляется проксимально к носовым костям, дистально — к нижним латеральным хрящам и распространяется латерально до края грушевидного отверстия, образованного лобным отростком верхней челюсти.

В целом область носового клапана ограничена медиально каудальным краем верхнего латерального хряща и противолежащими отделами носовой перегородки. Латерально ее ограничивает костный край грушевидного отверстия и расположенная здесь рыхлая фиброзно — жировая ткань: снизу — дно полости носа и сзади — передний конец нижней носовой раковины (Рис. 2). J.Haight & P.Cole (1983) исследовали носовой клапан на 10 препаратах человеческих голов методом плетизмографии и определили его локализацию. Они установили, что хотя третья часть носового сопротивления создается хрящевым преддверием носа, примерно две его трети формируются в области

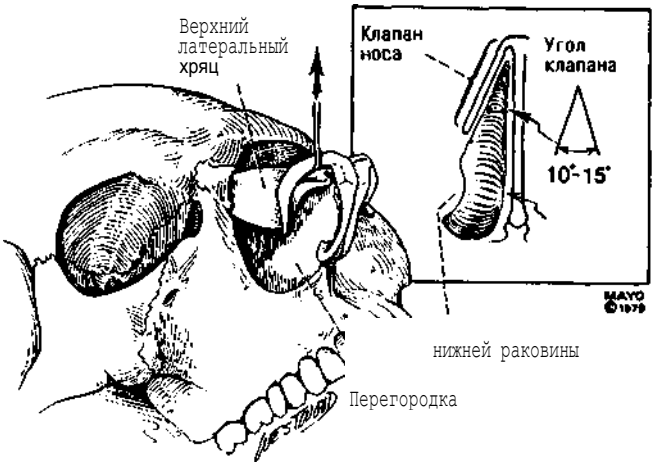

Рис. 2. Область клапана ограничена перегородкой носа, каудальным краем верхнего латерального хряща, рыхлой фиброзно —жировой тканью, окружающей грушевидное отверстие и дно полости носа, а сзади — передним концом нижней носовой раковины. Эта область по форме напоминает каплю или перевернутый угол, щелевидная верхушка которого образует угол клапана носа, в норме равный 10— 15 градусам.

грушевидного отверстия и зависят большей частью от конгестивных возможностей переднего конца нижней носовой раковины. Эти находки были подтверждены методом акустической ринометрии в эксперименте (O.Hilberg et al., 1989; O.Hilberg et al., 1990). G.P.Bridger (1970) полагал, что вся область носового клапана занимает в среднем 55 мм, H. Masing (1967) приводил размер 64 мм. Самая узкая часть этой области — носовой клапан.

Носовой клапан — треугольное щелевидное пространство между каудальным краем верхнего латерального хряща и перегородкой носа. Угол носового клапана измеряется в градусах и представляет собой угол между верхним латеральным хрящом и перегородкой носа. В норме он равен 10—15 градусам для лепторинического (кавказского) носа. Область носового клапана возможно является первичным регулятором объема воздуха, проходящего через полость носа, в большей степени определяющая сопротивление воздушной струе (H A.E. van Dishoeck, 1942; H.A.E. van Dishoeck, 1965; G.Wit et al., 1965; J.Hage, 1965; C.E.Heinberg, E.B.Kern, 1973, V.D.Gray, Personal communication, 1990), а передний конец нижней носовой раковины является той частью области клапана, которая играет наиболее важную и временами доминирующую роль в регуляции объема вдыхаемого воздуха как при кавказском (лепторинический) типе носа, так и при платириническом типе, характерном для чернокожих. Область носового клапана является функциональной единицей, которая включает в себя перегородку носа, верхний латеральный хрящ, грушевидное отверстие (дно полости носа, фиброзно —жировая ткань, расположенная по его латеральному краю, лобный отросток верхней челюсти) и передний конец нижней носовой раковины.

ФИЗИОЛОГИЯ НОСОВОГО КЛАПАНА

Функция носового клапана не изучена до конца. H. L. Williams (1972) считал, что клапан функционирует как устройство, контролирующее частоту



Рис. 3. Область клапана представляет собой спадающийся сегмент, разделяющий нос на всасывающую и выпускающую части. Состояние задней части области клапана регулируется передним концом нижней носовой раковины. НГ = носоглотка.

Всасывающая часть Выпускающая часть

и глубину вдоха. K. H. Hinderer (1970, 1971) полагал, что носовой клапан придает цилиндрическому потоку воздуха форму пласта, одновременно создавая его форму, скорость, направление и определяя внутриносовое сопротивление. V.D.Gray также считал, что передний конец нижней носовой раковины является важной частью области носового клапана, поскольку он создает необходимое сопротивление при вдохе (V.D.Gray, Personal communication, 1990).

Среди функций носа (обоняние, регуляция дыхания, защитная) область носового клапана регулирует воздушный поток и сопротивление поскольку она является наиболее мобильной и узкой частью полости носа. G.P.Bridger (1970) указывал, что носовой клапан можно рассматривать как резистор Starling, регулирующийся силами Bernoulli. И нос, и резистор Starling состоят из полужесткой трубки с коротким спадающимся сегментом (клапаном). Область, расположенная кпереди от носового клапана, может рассматриваться как всасывающий, а расположенная позади него — как выпускающий сегмент (Рис. 3). По полужесткой трубке изменения давления передаются в спадающийся сегмент, состояние которого зависит от величин внутреннего и наружного давления, сил Bernoulli и собственной эластичности. В полости носа отрицательное давление при вдохе передается из носоглотки к области клапана и суживает ее. Степень сужения зависит: 1) от разницы между внутриносовым и атмосферным давлением; 2) от подвижности области носового клапана; 3) от размеров области носового клапана. Клапан начинает работать как резистор Starling, когда наружное давление достигает критической величины, которая затем и регулирует поток воздуха.

Несколько заключений может быть сделано в отношении функции носового клапана, исходя из приведенной модели. В нормально функционирующем носу при спокойном вдохе клапан не спадается, так как ригидность хрящевого остова гасит воздействие внешнего давления и эффект Bernoulli. Сопротивление воздушному потоку зависит от состояния структур носа (скелета и слизистой оболочки), передней (всасывающей) и задней (выпускающей) части области клапана. По мере увеличения потока воздуха, вследствие отрицательного давления при вдохе, клапан начинает суживаться, и это приводит к увеличению сопротивления. Если отрицательное давление на

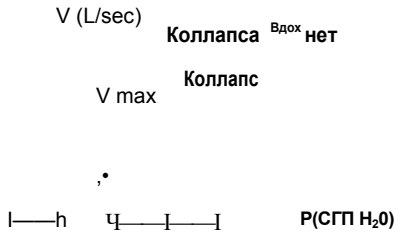

Рис. 4. Риноманометрическая кривая нормально функционирующего носа показывает предел потока на высоком инспираторном давлении. При максимальном вдохе (Vmax) клапан носа спадается и никакое дальнейшее увеличение давления (отрицательного давления на вдохе) не приводит к увеличению потока воздуха (V).

Выдох

вдохе уменьшается, клапан начинает функционировать как резистор Starling; когда достигается критическое давление, клапан спадается и ток воздуха прекращается. При максимальном потоке вдыхаемого воздуха значительное усилие (отрицательное давление) на вдохе не приводит к дальнейшему увеличению потока, потому что клапан спадается, и отрицательное давление не может быть передано на всасывающий (передний) сегмент (Рис. 4). Клапан не может оставаться закрытым, так как давление вновь изменяется на выдохе.

Мышцы крыльев носа видимо тоже влияют на функцию клапана носа. Эти мышцы предотвращают коллапс клапана на высоте вдоха (J.S.J.Haight& P.Cole, 1983). Конечно, ригидность (рубец) или подвижность хрящевых структур и мягких тканей также могут влиять на функцию клапана и на дыхание. Клапан носа и область носового клапана должны функционировать во взаимодействии со структурами, расположенными впереди (всасывающими) и сзади (выпускающими) и обеспечивать дыхательный баланс легких в широком диапазоне физиологических требований.

КЛИНИЧЕСКОЕ ИССЛЕДОВАНИЕ НОСОВОГО КЛАПАНА

Область носового клапана требует тщательного исследования у каждого пациента с симптомами обструкции носа для правильной оценки степени влияния анатомических деформаций этой области на функциональные нарушения. Чтобы получить адекватное представление о клапане носа у мужчин, иногда необходимо удалить волосы. Область носового клапана лучше всего исследовать без носового зеркала, которое может изменить соотношения между каудальным краем верхнего латерального хряща и перегородкой носа (Рис. 5). Кончик носа может быть приподнят пальцем, носовым зеркалом, четырехзубым ретрактором, кроме того отоскоп тоже может быть использован для осмотра области клапана. В норме каудальный край верхнего латерального хряща должен формировать угол 10—15 градусов с перегородкой носа.

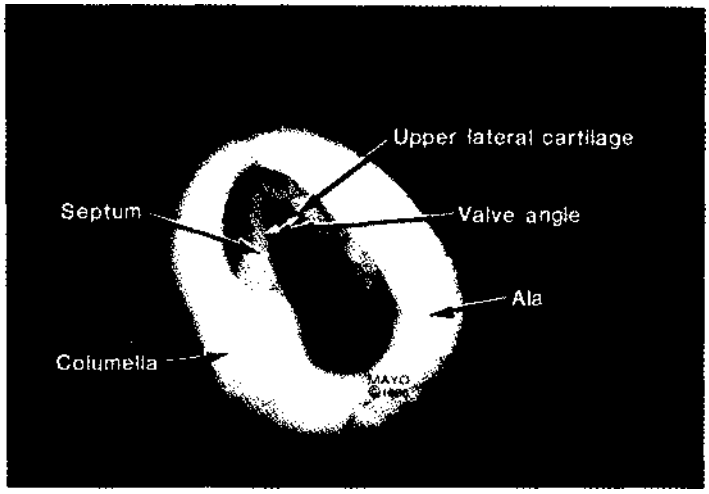

Рис. 5. Вид клапана носа. При использовании носового зеркала не следует закрывать им носовой клапан. Иногда, чтобы лучше осмотреть клапан, нужно подстричь волосы. Клапан носа лучше исследовать без приме — нения инструментов. Upper lateral cartilage — верхний латеральный хрящ; Valve angle — угол клапана.

Уменьшение этого угла вызывает симптомы сужения носового клапана. Больший угол называют баллонизирующим, он является нормой у людей с плоским (платириническим) носом, а у людей с узким (лепторинический) носом он может приводить к нарушению функции из —за отсутствия регуляции вдоха носового сопротивления (J.S.J.Haight, P.Cole, 1983).

Для выявления патологии вестибулярного отдела носового клапана обычно используют тест Cottle (C.E.Heinberg, E.B.Kern, 1973). При спокойном дыхании мягкие ткани щеки рукой смещают в сторону от средней линии, а у пациента спрашивают, улучшило ли это дыхание через исследуемую половину носа (Рис.6). Если этот прием уменьшает заложенность носа, тест Cottle оценивают как положительный, и считают, что нарушение функции вестибулярной части носового клапана является одной из причин, нарушающих носовое дыхание. Если этот прием заметно не улучшает носовое дыхание, тест оценивают как отрицательный. Противоположная сторона, если она нормальна, может служить контролем. Если носовой клапан блокирован рубцами и вызывает нарушение носового дыхания, тест может быть ложноотрицательным. Этот результат указывает, что данная патология носового клапана (рубцы между перегородкой носа и верхним латеральным хрящом), проявляющаяся затруднением носового

Рис. 6. Проба Cottle. Щеку отодвигают в сторону от средней линии, отводя верхний латеральный хрящ от перегородки носа. Щелевидный угол клапана носа открывается, пациента спрашивают, отметил ли он улучшение носового дыхания.

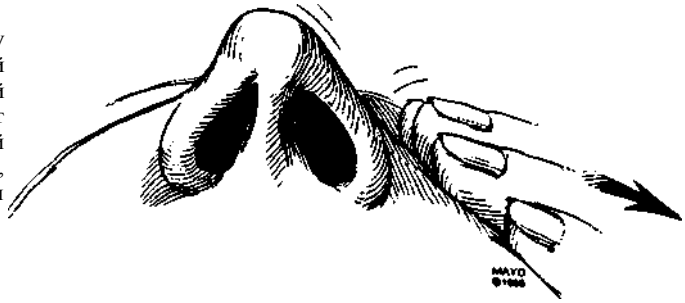

Таблица 1
Интерпретация положительных и отрицательных результатов пробы Cottle

Проба Cottle	Интерпретация
Положительная	Наличие патологии клапана носа
Отрицательная	Нормальный клапан носа при наличии патологии в другом отделе полости носа или совершенно нормальный нос
Ложно-положительная	Может наблюдаться при коллапсе крыла
Ложно-отрицательная	Может наблюдаться при сращениях, стриктурах клапана носа, медиальном смещении лобного отростка верхней челюсти (вследствие хирургического вмешательства, например, ринопластики или нехирургической травмы)

Таблица 2 Структуры, образующие область носового клапана

Перегородка носа
Верхний латеральный хрящ
Крылья премаксиллы (максиллярный гребень)
Дно грушевидного отверстия
Фиброареолярная латеральная ткань
Лобный отросток верхней челюсти
Передний конец нижней носовой раковины
Слизисто-кожные покровы перечисленных структур

положительных и отрицательных результатов пробы Cottle дана в таблице 1. Риноманометрия позволяет количественно оценить степень затруднения дыхания (носового сопротивления) для дыхательных путей в целом. Локализация причины нарушений носового дыхания в области носового клапана может быть подтверждена методом исследования максимального вдоха (G.P.Bridger, 1970; J.Santiago — Diez de Bonilla et al., 1986).

ПАТОФИЗИОЛОГИЯ ОБЛАСТИ НОСОВОГО КЛАПАНА

Патология носового клапана может вызвать затруднение носового дыхания. Нарушения, приводящие к дисфункции, включают:

1) сужение носового клапана и/или его области за счет любой из структурных единиц (Таблица 2).

2)провисающий клапан, который спадается при нормальном дыхании. Такое может быть при отсутствии структурной опоры, например при отсутствии

части скелета перегородки носа, части верхнего латерального хряща или обеих структур одновременно в результате травмы (хирургической или нехирургической). Поскольку нижний латеральный хрящ интимно связан с верхним латеральным эта область может пострадать и после резекции, а также при отсутствии или различных деформациях нижнего латерального хряща. Эти ситуации не являются предметом данной работы.

3) комбинация структурных скелетных изменений и отсутствия скелетной опоры в сочетании с провисающим, легко спадающимся клапаном. Чаще всего аномалии носового клапана комбинируются, тем не менее один из компонентов обычно доминирует.

АНОМАЛИИ НОСОВОГО КЛАПАНА

Сужение носового клапана может быть вызвано разнообразными патологическими состояниями. Аномалии носового клапана могут быть классифицированы как клинически, так и морфологически. Всеобъемлющая классификация морфологических причин обструкции носового клапана представлена в работе J.R.Casperbauer & E.B.Kern (1987) — Таблица 3. В основе клинической классификации аномалий носового клапана прежде всего лежит классификация первичных причин, вызывающих сужение области носового клапана за счет уменьшения утла носового клапана (верхний латеральный хрящ и/или перегородка носа), сужения в области дна или нижне-латеральных отделов грушевидного отверстия. Классификация выделяет нарушения: 1) мягких покровных тканей (кожи и слизистой оболочки); 2) опорных скелетных структур; 3) комбинации аномалий опорных структур и покровных тканей (Таблица 4).

В первой группе патология может быть вызвана Рубцовыми изменениями или гипертрофией подслизистых тканей. Вторая группа включает патологию перегородки носа,

Таблица 3
Патоморфологическая классификация обструкции клапана носа

Интрамуральная
Анатомическая Слизистая
оболочка Воспаление
Гипертрофия
Подслизистая ткань
Рубец Гематома
Абсцесс Кожа
Синехии (сращения)
Стриктура Хрящ
Перегородка
Отсутствие
Утолщение
Искривление
Извитость
Верхний латеральный хрящ
Отсутствие Полное Частичное
Утолщение Отклонение Извитость
Стойкий коллапс (последствие
травмы пирамиды носа)
Физиологический коллапс Раковины
Кость Слизистая оболочка
Физиологический носовой
цикл
Зависимость от положения тела
во сне Вазомоторный ринит
Аллергия Гиперплазия
Патофизиологическая
Турбуленция
Экстрамуральная
Внешнее давление Блокирующие
внутриносовое пространство
изменения Инородное тело Рост

Таблица 4

Клиническая классификация сужений клапана носа

Слизисто-кожные покровы
Скелетные опорные ткани
Перегородка
Верхний латеральный хрящ
Дно полости носа
Премаксиллярные крылья
Грушевидное отверстие и окружающие подкожные ткани
Лобный отросток верхней челюсти,составляющий грушевидное отверстие
Передний конец нижней раковины
Комбинация аномалий слизисто- кожных покровов и опорных тканей

верхнего латерального хряща, нижнего края грушевидного отверстия и переднего конца нижней носовой раковины. Рисунок 7 суммирует классификацию аномалий носового клапана.

Возможно, наиболее распространенной причиной нарушений носового клапана являются повреждения опорных структур в результате травмы или вызванных ей последствий. Среди них патология перегородки находится на первом месте. Второй по частоте причиной аномалий носового клапана являются ринохирургические вмешательства. Удаление горба и репозиция костей носа в медиальном направлении может стать причиной смещения верхнего латерального хряща и сужения клапана. Не устраненная во время ринопластики деформация перегородки носа является другой причиной затруднения носового дыхания в послеоперационном периоде. Реже избыточное удаление хряща приводит к коллапсу клапана. Коллапс может быть также

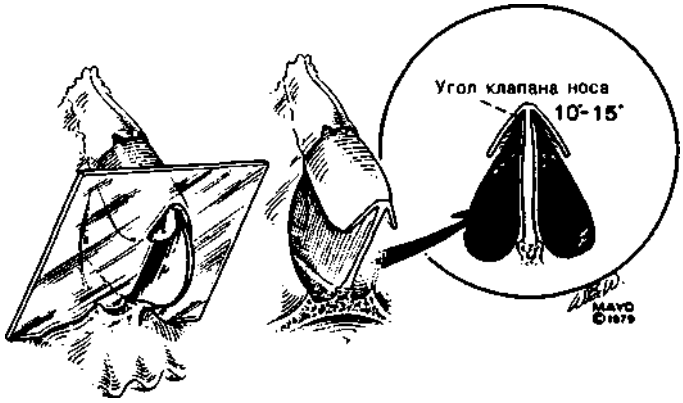

Рис. 7. А. Клапан носа. Обратите внимание на плоскость, которая отсекает каудальный конец перегородки и верхнего латерального хряща так, что клапан носа становится хорошо доступен для осмотра. Вставка показывает клапан носа и его угол. В соответствии с базовой клинической классификацией аномалии клапана носа могут быть обусловлены изменениями слизисто — кожных покровов скелетных структур клапана носа. Если причиной отека или утолщения слизистой оболочки является влияние медикаментов, то хирургическое лечение обычно не показано.

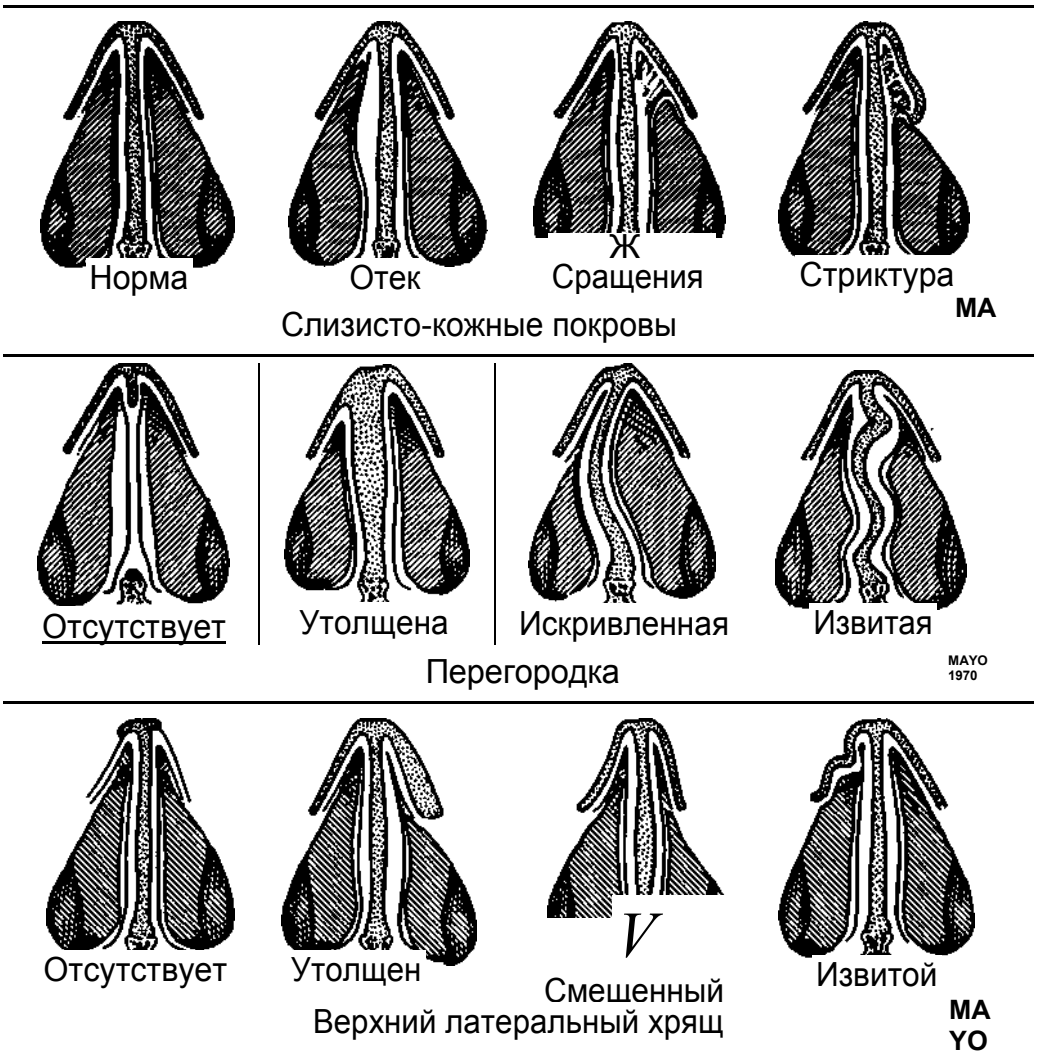

Рис. 7Б. Нормальные слизисто —кожные покровы и их патология.

Рис. 7В. Аномалии перегородки носа.

Рис. 7Г. Аномалии верхнего латерального хряща.

Такие нарушения могут вызывать постоянную или преходящую обструкцию клапана носа. Рубцы в области клапана после хирургической или нехирургической травмы могут проявляться в виде небольших сращений или выраженных стриктур. Патологические изменения верхнего латерального хряща включают его отсутствие (одностороннее, двустороннее, полное или частичное), утолщение, смещение, вызывающее стойкий коллапс (который может быть вторичным после травмы или смещения носовых костей внутрь, по направлению к перегородке носа) и сужение угла клапана. Мобильный физиологический коллапс возникает при глубоком вдохе (на рисунках не показан). Извитой верхний латеральный хрящ тоже может быть причиной сужения угла клапана.

следствием потери мышечного тонуса (например, при параличе лицевого нерва) или в процессе старения, когда снижение тонуса тканей способствует провисанию клапана.

Необходимо четко дифференцировать норму и патологию, а при наличии аномалий точно установить их локализацию. Поскольку краеугольными камнями в диагностике являются анамнез и данные объективного обследования, важно тщательно собрать сведения о предшествующих травмах и хирургических вмешательствах, вызвавших нарушения носового дыхания. Другие вопросы анамнеза жизни (не связанные с патологией носа) всегда должны быть учтены при распросе. Объективное обследование должно включать осмотр и пальпацию внешних структур носа, передней носовой ости и каудального края перегородки носа. Пальцевое исследование и пальпация внутриносовых структур зондиком с ватой помогают выявить отсутствие, утолщение, деформации, рубцовые изменения хрящевого отдела перегородки и синехии в полости носа. Так же должен быть иссследован верхний латеральный хрящ. Осмотр полости носа следует производить до и после аппликации вазоконстрикторов, например, 1 % раствора фенилэфрина гидрохлорида. Нижние носовые раковины также следует осматривать до и после анемизации. Пальпация может быть полезна в сочетании с компьютерной томографией в коронарной проекции для оценки костного остова нижней носовой раковины.

ХИРУРГИЧЕСКОЕ ЛЕЧЕНИЕ АНОМАЛИЙ НОСОВОГО КЛАПАНА

Если выявлены структурные аномалии носового клапана, они могут быть устранены путем хирургического вмешательства, особенно если пациент жалуется на затруднение носового дыхания. Принципы хирургической коррекции, предложенные K.H.Hinderer (1970,1971), заключаются в блокировании или обращении вспять процесса формирования деформации. Широкой экспозиции подлежащих скелетных структур, и рассечения рубцовой ткани может быть вполне достаточно для восстановления нормальных соотношений. Сохранение мышц и слизистой оболочки, иссечение увеличенного каудального края верхнего латерального хряща и восстановление физиологического угла носового клапана приводят к нормализации его функции.

Основными задачами хирургического вмешательства являются: 1)восстановление нормальной анатомии клапана носа; 2)улучшение носового дыхания без увеличения ригидности, или, наоборот, развития коллапса клапана. Повреждения мышц, образования рубцов, сужений и развития коллапса можно избежать, сводя к минимуму резекцию верхнего латерального и четырехугольного хрящей. Если для обеспечения хирургического доступа требуется разрез кожи или слизистой оболочки, края разреза затем должны быть тщательно сопоставлены и ушиты. Важно помнить, что нижние латеральные (крыльные)

хрящи, интимно соединяясь с верхними латеральными, образуют часть носового клапана. Во время коррекции кончика носа следует соблюдать осторожность при резекции краниального края нижнего латерального (крыльного) хряща, чтобы предотвратить коллапс носового клапана.

Небольшие деформации клапана могут создавать заметные нарушения носового дыхания. Хирургические вмешательства в этой области должны выполняться очень тщательно, в этом плане помогает увеличение операционного поля. Бинокулярная лупа с двукратным увеличением чрезвычайно полезна для точной препаровки тканей.

Методический подход к лечению требует от хирурга знания всех возможных типов структурных аномалий и места их локализации (слизистая оболочка, кожа, перегородка, верхний латеральный хрящ, дно полости носа, передний конец нижней носовой раковины или комбинации). Хирург должен владеть техникой вмешательств в различных областях (перегородка носа, верхний латеральный хрящ, дно полости носа, передний конец нижней носовой раковины) и быть в состоянии излечить любые возможные патологические изменения кожи и слизистой оболочки. Методический подход предполагает пять типов операций: 1) на перегородке носа, 2) на верхнем латеральном хряще, 3) в области дна полости носа, 4) на переднем конце нижней носовой раковины, 5) на рубцово измененных коже и слизистой оболочке.

ОПЕРАЦИИ НА ПЕРЕГОРОДКЕ НОСА

Деформации перегородки носа могут приводить к развитию патологии носового клапана. Например, остов перегородки может отсутствовать, что становится причиной раннего коллапса клапана. Перегородка может быть утолщенной, смещенной, искривленной или рубцово измененной. Одна из перечисленных деформаций или их комбинации вызывают нарушения носового дыхания. Операцию по возможности лучше выполнять на анемизированных бескровных тканях, что достигается использованием местной анестезии (тампоны с кокаином), хорошей премедикацией и релаксацией пациента. Нужно прокладывать передние туннели и отсепаровывать лоскуты на одной или на обеих сторонах. Каудальный край перегородки должен быть хорошо обозримым, что дает возможность правильно оценить деформацию и произвести ее коррекцию. Например, истончения утолщенного хряща перегородки в этой области часто бывает вполне достаточно, и коррекция клапана может быть на этом эффективно завершена.

Если перегородка носа не только утолщена, но и искривлена, может потребоваться мобилизация ее каудального края и его высвобождение из сочленения с максиллярным гребнем и крыльями премаксиллы, как это предложено M.H.Cottle et al. (1958). А также удаление гребня, образованного выступающим крылом премаксиллы. Этот этап операции выполняется при

помощи скальпеля и долота после соединения переднего и нижнего туннелей и хорошей экспозиции области деформации. Мобилизация каудальной части перегородки осуществляется путем вертикального разреза четырехугольного хряща кпереди от перпендикулярной пластинки решетчатой кости, освобождая таким образом каудальный край перегородки от гребня. Если после экспозиции скелета перегородки носа и высвобождения четырехугольного хряща из его заднего и нижнего сочленений деформация устраняется, перегородка смещается к средней линии, а обструкция носового клапана исчезает, операция может быть закончена. Однако, если изогнутая часть хряща продолжает блокировать носовой клапан, она может быть частично удалена, например, с использованием миндалевидного разреза. Если для коррекции деформации требуется резекция значительной части четырехугольного хряща, каудальный отдел перегородки должен быть затем реконструирован путем подсадки выпрямленного кусочка хряща и фиксации его между мукоперихондральными лоскутами. Теоретически этот метод должен предотвращать нестабильность перегородки и коллапс носового клапана, вызванный ее деформацией. Данное правило — воссоздавать нормальное анатомическое строение и избегать развития излишней ригидности или/и нестабильности — должно неукоснительно соблюдаться.

Иногда единственный метод коррекции выраженной деформации —это полное удаление и замещение каудальной части носовой перегородки. В плане хирургического лечения патологии носового клапана показания к коррекции перегородки должны рассматриваться в первую очередь, так как ее деформации являются, вероятно, наиболее частой причиной обструкции носового клапана. Если операция на носовой перегородке не решает данную проблему, необходимо обратить внимание на верхний латеральный хрящ.

ОПЕРАЦИИ НА ВЕРХНЕМ ЛАТЕРАЛЬНОМ ХРЯЩЕ

Операцию на верхнем латеральном хряще лучше производить на сухом операционном поле. Гемостаз и тщательная препаровка — ключи к успеху в хирургической коррекции верхнего латерального хряща. Это вмешательство лучше выполнять после септопластики, но перед операцией на кончике и пирамиде носа. Для доступа к спинке носа наиболее часто применяют межхрящевой разрез, однако, как указывал J.R.Anderson (1966), сквозной разрез через нижний латеральный (крыльный) хрящ, не повреждающий кожу и слизистую оболочку области клапана, может быть использован для коррекции как спинки носа, так и самого нижнего латерального хряща.

Ввиду особой деликатности операций в этой области техника их проведения будет приведена подробно. Приоритет в разработке и детальном описании этой хирургической техники принадлежит V.D.Gray (1970). Мы предпочитаем межхрящевой разрез потому, что он обеспечивает прямой доступ к верхнему латеральному хрящу. Этот разрез производят вдоль каудального края верхнего латерального хряща снаружи кнутри, лучше лезвием N15, используя

четырехзубый крючок и средним пальцем левой руки надавливая на крыло носа (если хирург правша) (Рис. 8). Сначала делают разрез на глубину нескольких миллиметров, рассекая кожу и межхрящевой апоневроз между верхним и нижним латеральными хрящами- Если гемитрансфикционный или трансфикционный разрез был произведен ранее при операции на перегородке носа, следует соблюдать осторожность, чтобы не соединить эти разрезы с межхрящевым. Если все — таки они случайно или с какой—то целью {например, для поднятия кончика носа) соединены, края их затем должны быть тщательно ушиты для предотвращения грубого рубцевания в области угла клапана носа. однозубым кожным крючком Joseph (16 см) ассистент оттягивает книзу верхний латеральный хрящ, в то время как хирург, держа в левой руке четырехзубый крючок или другой ретрактор, правой рукой выделяет верхний латеральный хрящ при помощи ватников или отсоса, одновременно удаляя кровь с операционного поля, Лезвием N66 скальпеля Beaver, надетым на ручку из нержавеющей стали (длиной 6 дюймов), рассекают ткани до надхрящницы

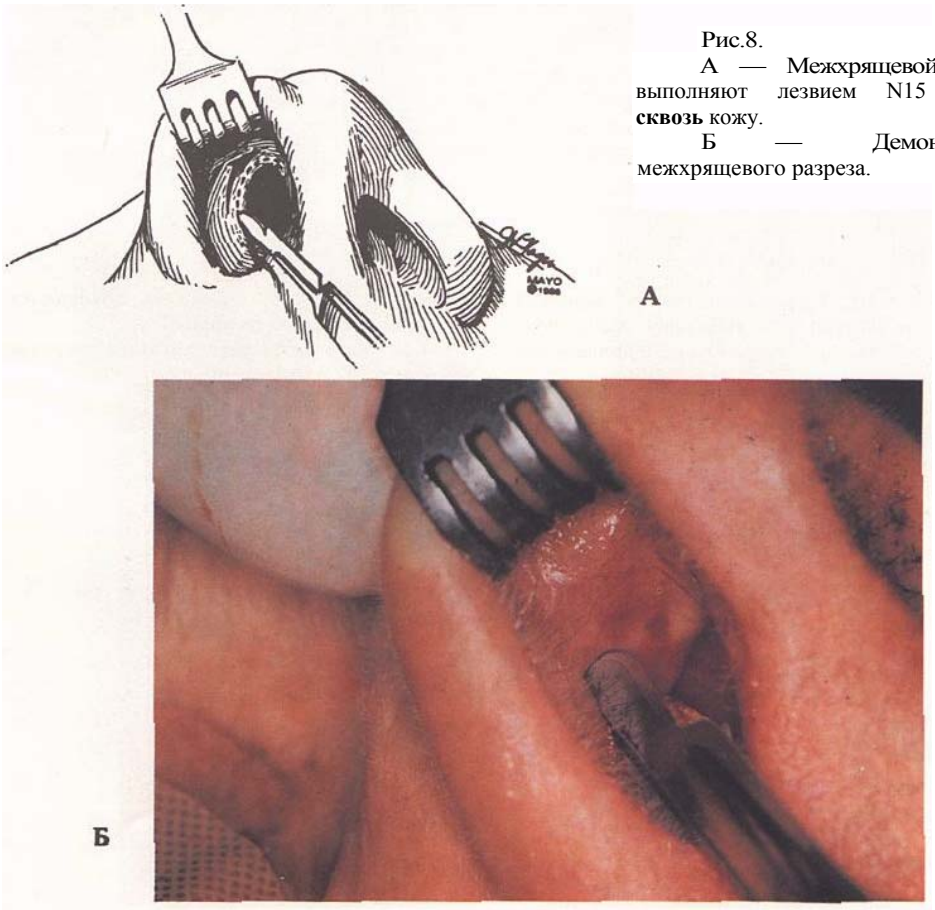

Рис.8.
А — Межхрящевой разрез выполняют лезвием N15 только **сквозь** кожу.
Б — Демонстрация межхрящевого разреза.

верхнего латерального хряща. Эта техника позволяет не только обнажить хрящ, но и предохраняет нейромышечные и сосудистые структуры покровных тканей от повреждения (Рис. 9). Данным методом верхний латеральный хрящ может быть выделен вплоть до носовой кости в плоскости, содержащей относительно малое количество сосудов, а также в латеральном и медиальном направлениях с минимальным повреждением покровных структур. Поверхность хряща может быть обнажена с сохранением целостности кожи и слизистой оболочки (Рис. 10А). Каудальный край хряща или слизистую оболочку захватывают семидюймовым изогнутым пинцетом Gerald (Рис. 10Б), что значительно облегчает

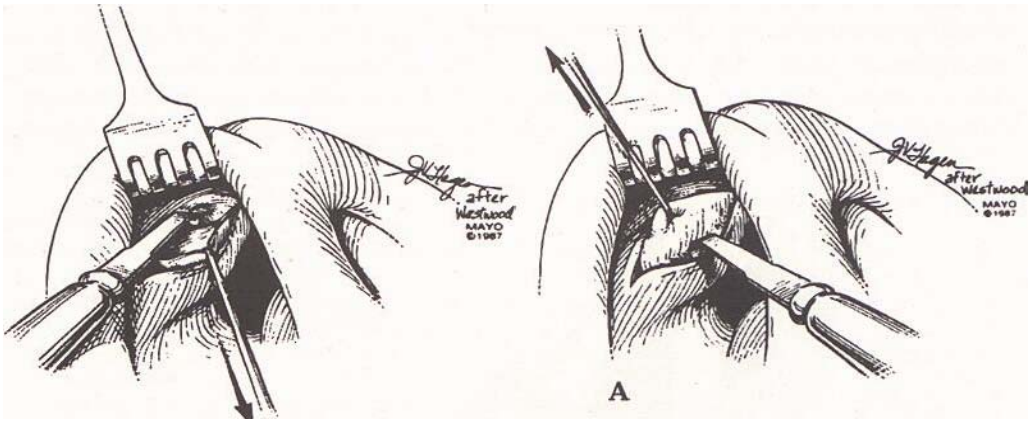

Рис. 9. Крючком оттянут верхний латеральный хрящ. Его выделение выполняют

Рис. 10. А — Обнажена поверхность верхнего латерального хряща.
Б — Демонстрация этого этапа операции.

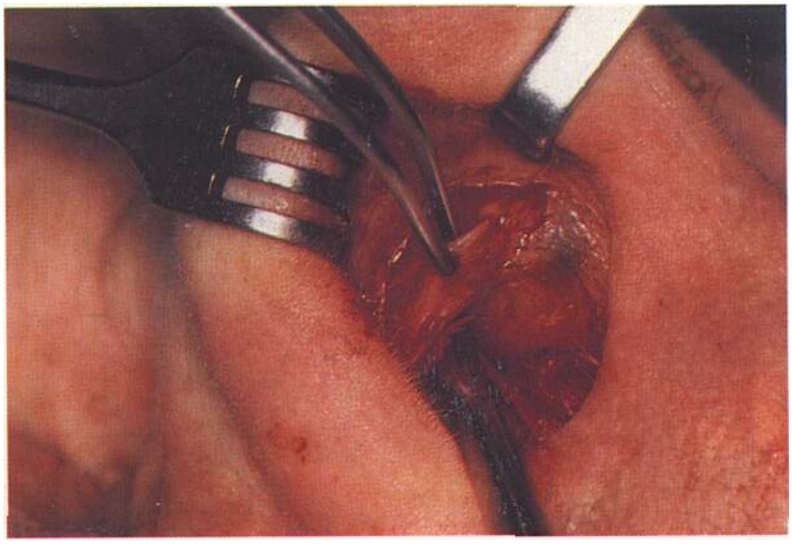

его кожи и слизистой оболочки. После этого можно уточнить характер деформации, попытаться реконструировать «нормальный» носовой клапан и его нормальный угол (Рис. 11 — 17).

Утолщение или искривление верхнего латерального хряща может быть устранено резекцией его части. V.D.Gray (1970) полагает, что ряд изменений этого хряща (так называемые завитки и скручивания) могут присутствовать и в норме. Другие исследователи, включая M.H.Cottle (цитата по K.H.Hinderer (1970)), считают, что любые аномалии хряща являются патологией. «Физиологические» изгибы создают некоторое натяжение, препятствующее коллапсу, в то время как «патологические», «чрезмерные» искривления могут сказаться на правильном функционировании верхнего латерального хряща и клапана носа.

При попытках восстановления нормального угла клапана носа и

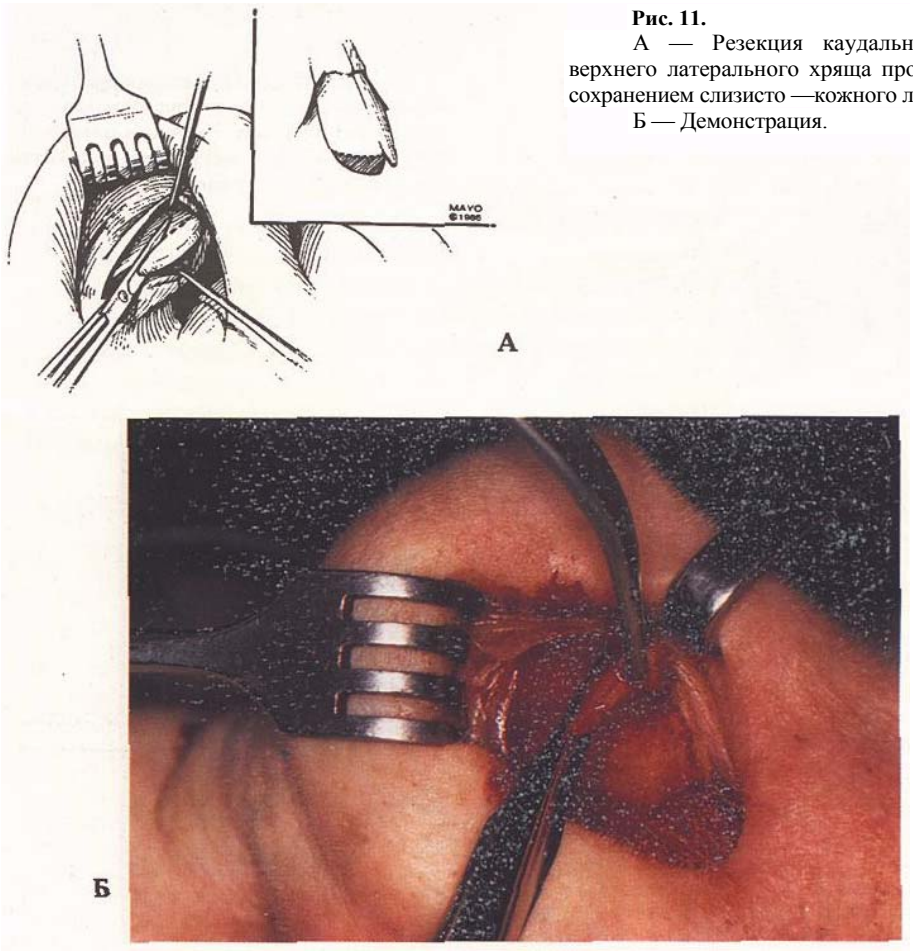

Рис. 11.
А — Резекция каудального конца верхнего латерального хряща произведена с сохранением слизисто —кожного лоскута.
Б — Демонстрация.

предотвращения повышенной ригидности или, наоборот, тенденции к коллапсу хирург должен проявить изобретательность. Резекция верхнего латерального хряща (или нижнего латерального хряща в ходе операции коррекции кончика носа) должна быть по возможности щадящей для того, чтобы избежать инспираторного коллапса носового клапана. Размер резецируемой части каудального края верхнего латерального хряща, с точки зрения K. H. Hinderer (1970), должен определяться с таким расчетом, чтобы сохранить существующие взаимоотношения между этим хрящом и каудальным отделом перегородки носа. Таким образом, если перегородка укорачивается на 2 — 4 мм, то и резецируемая на каудальном крае верхнего латерального хряща полоска должна быть такой же ширины. Объем резекции медиальной части верхнего латерального хряща должен обеспечивать воссоздание нормального угла носового клапана равного 10—15 градусам. Обычно удаление треугольного сектора верхнего латерального хряща (с основанием, расположенным каудально,

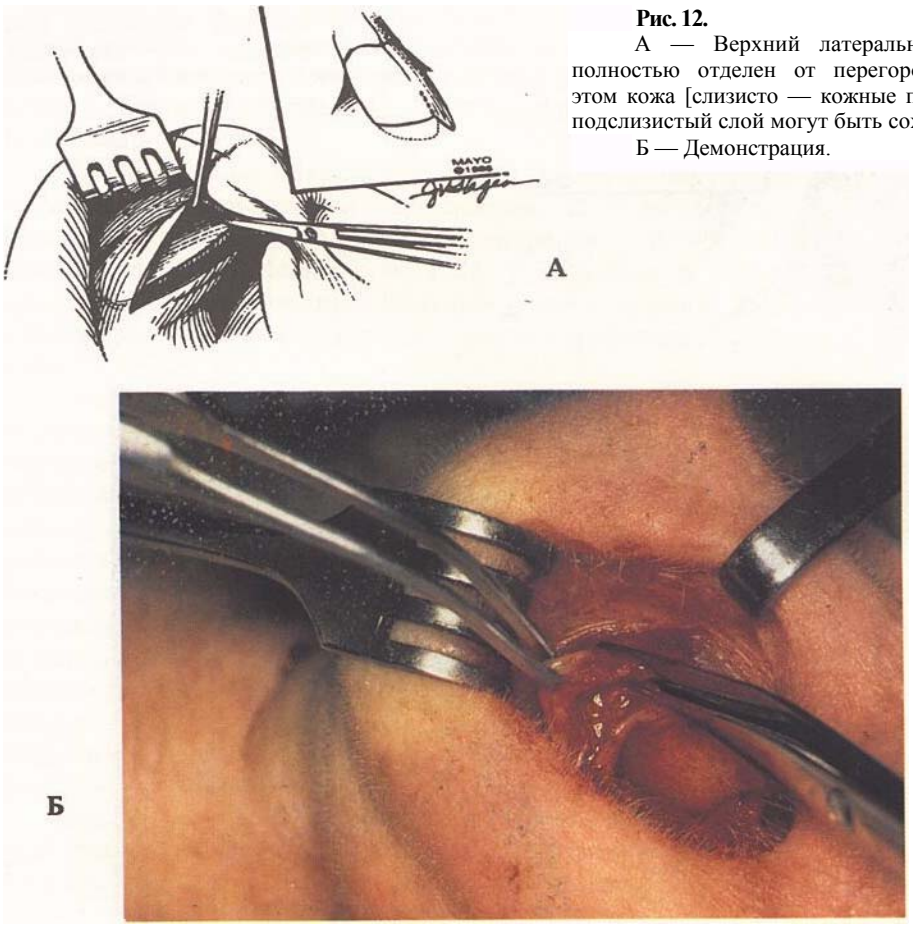

Рис. 12.
А — Верхний латеральный хрящ полностью отделен от перегородки, при этом кожа [слизисто — кожные покровы) и подслизистый слой могут быть сохранены.
Б — Демонстрация.

и вершиной — краниально) может открыть угол клапана носа в случае, если хрящ утолщен, деформирован или изогнут. Кроме того, когда угол клапана сужен, может быть эффективной резекций каудального края верхнего латерального хряща итреугольного фрагмента, расположенного в его медиальной части.

После того, как этот фрагмент, расположенный в области соединения с перегородкой носа, удален, угол клапана открывается (Рис. 13). Этот этап операции дополняют сепаровкои нескольких миллиметров слизисто — кожного лоскута на перегородке (Рис. 14) и дополнительным послабляющим разрезом слизистой оболочки, проводимым от межхрящевого разреза краниально по вершине клапана. Краниальный край межхрящевого разреза может быть загнут кзади и резецирован (Рис. 15). Межхрящевой разрез ушивают тонким хромированным кетгутом 4 — 0 на изогнутой режущей игле (Ethicon 744} (Рис. 16, 17), открывая и расширяя таким образом угол клапана. Этим методом верхний

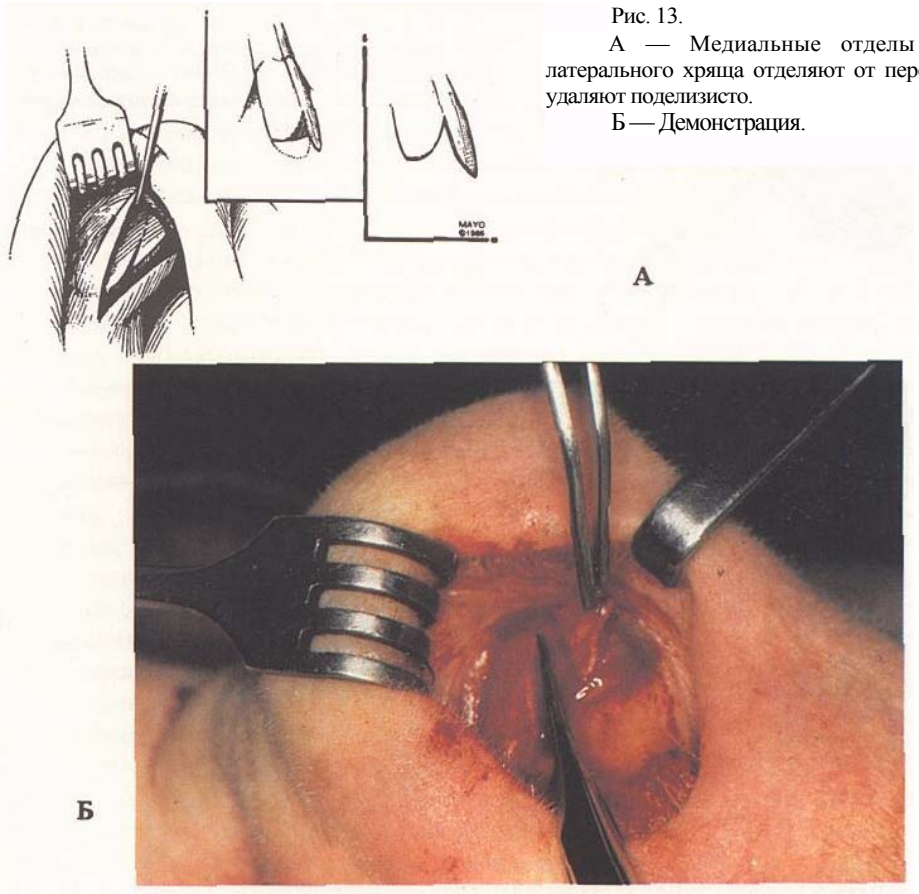

Рис. 13.
А — Медиальные отделы верхнего латерального хряща отделяют от перегородки и удаляют поделизисто.
Б — Демонстрация.

латеральный хрящ фиксируется в более дорзальной позиции, а последующее формирование рубца еще больше увеличивает угол клапана. Мы называем эту методику «лоскут Lopez Infante», так как узнали о ней от доктора Lopez Infante из Мехико.

В хирургии верхнего латерального хряща бывают ситуации, когда необходимого расширения угла клапана носа не удается добиться путем резекции треугольного фрагмента хряща или создания лоскута Lopez Infante из —за врожденной узости полости носа или если при предшествующей ринопластике верхний латеральный хрящ был зафиксирован вплотную к перегородке во время удаления горба или смещения носовых костей кнутри. Если верхний латеральный хрящ смещен к перегородке носа, для расширения угла клапана могут быть использованы два приема. В тех ситуациях, когда необходима хорошая мобилизация верхнего латерального хряща, может

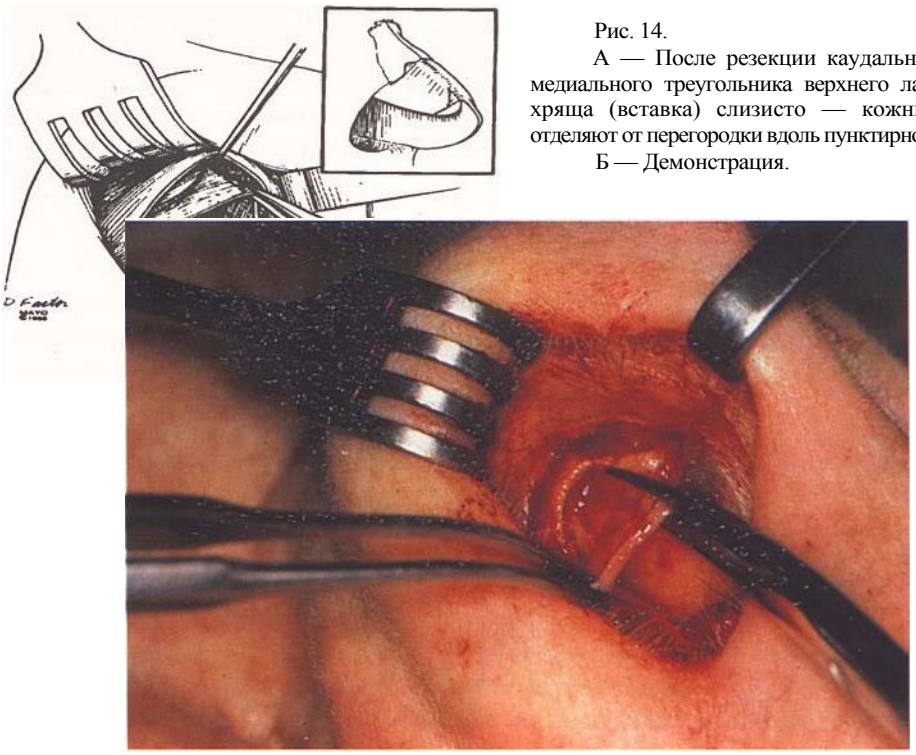

Рис. 14.

А — После резекции каудального края и медиального треугольника верхнего латерального хряща (вставка) слизисто — кожный лоскут отделяют от перегородки вдоль пунктирной линии.

Б — Демонстрация.

понадобиться латеральная, медиальная и поперечная остеотомии и смещение костей носа кнаружи, в результате чего верхний латеральный хрящ отодвинется от перегородки носа (Рис. 18). Если горб спинки носа удален ранее, то для реконструкции крыши носа используют доступные тканевые трансплантаты.

Альтернативный метод — подсадка «расширяющих» имплантатов, предложенная J.H.Sheen (1984), помогает расширить суженный угол носового клапана. Это достигается подслизистой препаровкой дорзального края верхнего латерального хряща отделением его от перегородки носа на пораженной стороне и подсадкой «распорки» — кусочка хряща. Смысл этой методики — смещение верхнего латерального хряща от перегородки для расширения угла клапана носа.

Различные ситуации и специфические проблемы могут стать проверкой изобретательности хирурга, например, во время реконструкции перегородки в сочетании с коррекцией наружного носа. В ходе ринопластики коррекция верхнего латерального хряща может потребоваться до или после остеотомии и медиального смещения костей носа для предотвращения сужения носового клапана и уменьшения его утла. В этом случае медиальный треугольный фрагмент верхнего латерального хряща может быть резецирован профилактически для сохранения нормальных взаимоотношений в области носового клапана и предотвращения его коллапса. При мобильном коллапсе вследствие потери верхним латеральным хрящом своей эластичности, а также после хирургической или нехирургической травмы, вызвавшей частичное или полное отсутствие верхнего латерального хряща, для уменьшения тенденции к

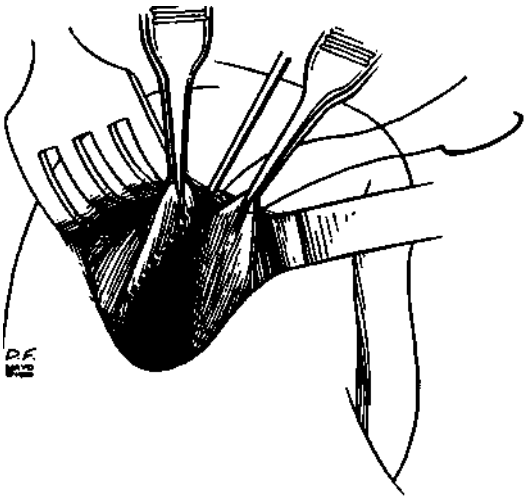

Рис. 15.

Излишек ткани отсекают вдоль пунктирной линии и накладывают швы на место соединения межхрящевого и полупроникающего разрезов.

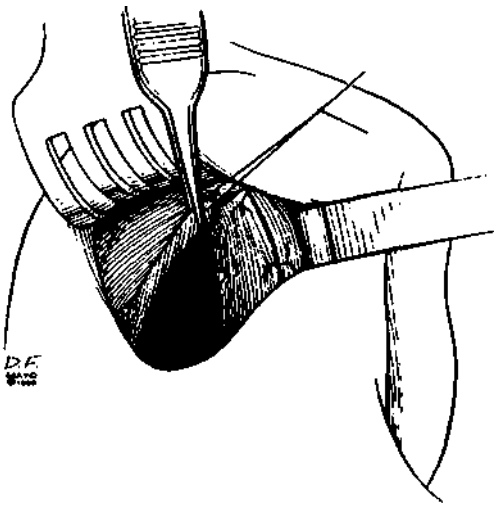

Рис. 16.

После того, как излишек ткани отсечен, остается наложить швы на полупроникающий и межхрящевой разрезы.

даже поворот нижнего латерального (крыльного) хряща вокруг остатка верхнего латерального. R.L.Goode (1985) полагает, что в данной ситуации отсутствующий верхний латеральный хрящ лучше заместить хрящевым трансплантатом. Рубцовую контрактуру можно устранить кожным лоскутом, кожно — хрящевая деформация обычно требует реконструкции сложным лоскутом.

При коррекции резко смещенного или расплющенного носа выпуклый верхний латеральный хрящ, расширяющий угол клапана, отсепаровывают подслизистым путем от перегородки и резецируют с целью уменьшения угла клапана до нормальных размеров.

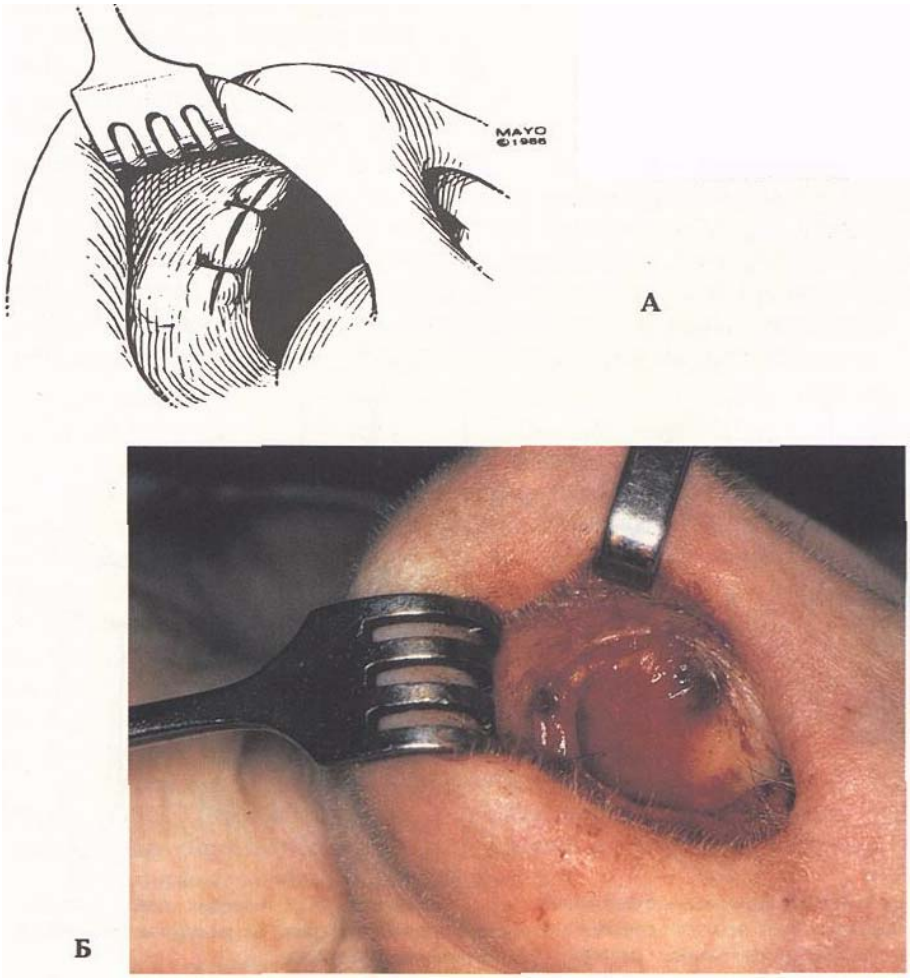

Рис. 17.

А — Оставшаяся часть межхрящевого разреза закрывается как и полупроникающий разрез, таким образом открывается и расширяется верхушка угла клалана.

Б — Демонстрация.

ДНО ПОЛОСТИ НОСА

Аномалии строения дна полости носа редко нарушают функцию носового клапана, тем не менее, соседние с ней структуры могут суживать эту область и вызывать нарушение носового дыхания. Область клапана чаще бывает стенозированной из —за гипертрофии переднего конца нижней носовой раковины, увеличения крыльев премаксиллы или в результате сочетания этих двух причин. Деформация премаксиллярной области (максиллярного гребня) может быть устранена путем операции на перегородке носа. Теоретически латеральная остеотомия может стать причиной сужения области клапана при смещении лобного отростка верхней челюсти медиально. R.C.Webster et al. (1977) для предупреждения сужения области дна полости носа после ринопластики предложили метод дугообразной боковой остеотомии.

ПЕРЕДНИЙ КОНЕЦ НИЖНЕЙ НОСОВОЙ РАКОВИНЫ

Передний конец нижней носовой раковины часто вызывает обструкцию клапана носа, но редко требует хирургического лечения. Увеличение раковин в процессе носового цикла, их патологические изменения при аллергическом, вазомоторном и вирусном рините могут стать причиной затруднения носового дыхания. При вазомоторном рините, вызывающем обструкцию носа и резистентном к медикаментозной терапии, эффективна щадящая резекция и латеропозиция носовых раковин. Следует избегать удаления нижней носовой раковины во всех случаях за исключением злокачественного процесса, так как конхотомия нарушает функции полости носа (G.F.Moore at al., 1985). При увеличении костного остова или гипертрофии мягких тканей, когда раковина не сокращается под действием сосудосуживающих средств, пациенты отмечают

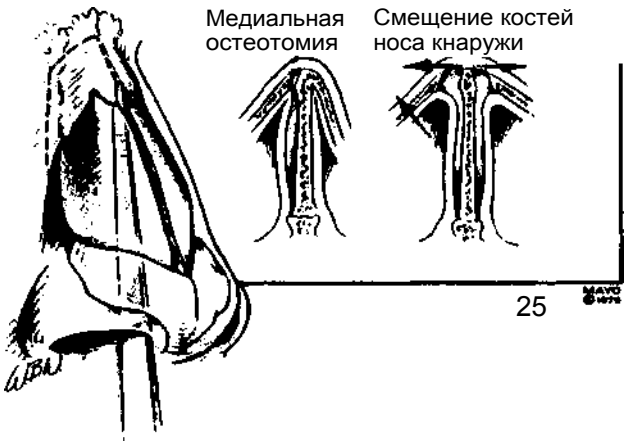

Рис. 18

Верхний латеральный хрящ может быть полностью отделен от перегородки подслизисто (интерсептальная сепаровка), срединная, боковая и поперечная остеотомии с одной или двух сторон, по показаниям, отодвигают верхний латеральный хрящ от перегородки и открывают угол клапана носа.

заметное улучшение носового дыхания даже после минимального вмешательства на раковинах. Мы наблюдали многих пациентов, страдавших от образования корок в полости носа, кровотечений, атрофического процесса, нарушения носового дыхания и болей после удаления нижней носовой раковины, поэтому, как и другие ринологи, мы отрицательно относимся к выполнению конхотомии при неопухолевых заболеваниях (G.F.Moore at al., 1985).

ХИРУРГИЧЕСКОЕ УСТРАНЕНИЕ РУБЦОВ

Рубцы, сформировавшиеся в области клапана носа, могут вызывать затруднение носового дыхания. Существует несколько хирургических приемов для коррекции этой патологии. Мелкие рубцы рассекают, а для профилактики их рецидива в полость носа вводят силастиковый стент и фиксируют швами. Иссечение рубцов и закрытие раневой поверхности свободным трансплантатом может помочь в воссоздании нормального клапана, однако мы еще не нашли оптимальный лоскут из слизистой оболочки, который обеспечил бы успех таких операций. Другой метод устранения рубцовой контрактуры — пластика лоскутами из местных тканей. По нашему опыту полнотканный свободный кожный трансплантат или смещенный кожный лоскут дают более предсказуемый результат по сравнению с лоскутом из слизистой оболочки. В целом, поскольку каждое вмешательство вызовет образование нового рубца, необходимо бережное отношение к тканям во время операции, аккуратное их сопоставление, щажение слизистой оболочки, мышечной ткани, сосудов, нервов, хрящей и кости, где это только возможно, чтобы свести к минимуму последующее развитие рубцовой ткани.

ПРЕДУПРЕЖДЕНИЕ ПОВРЕЖДЕНИЙ ОБЛАСТИ КЛАПАНА НОСА

При косметической ринопластике всегда существует риск повреждения клапана носа. Хороший результат косметической ринопластики предполагает нормализацию эстетических критериев и сохранение нормального носового дыхания. Случается, что в стремлении к эстетическому результату дыхательной функции носа отводят второстепенную роль. В результате нарушение носового дыхания создает новые проблемы для пациента. Во время выполнения вмешательства важно следовать определенным правилам, чтобы свести к минимуму риск повреждения области клапана носа.

Как отмечалось ранее, патофизиологические характеристики дисфункции клапана носа могут включать изменения его морфологических образований, приводящие к стойкому сужению области клапана носа, утрату опорных структур с последующим инспираторным коллапсом клапана или комбинацию этих причин. Мы обсудим определенные приемы, позволяющие свести к

мининуму повреждения носового клапана при косметической ринопластике.

РАЗРЕЗ

Для получения адекватного доступа к скелету пирамиды носа были предложены различные разрезы: краевой, межхрящевой, чрезхрящевой, проникающий (трансфикционный), полупроникающий (гемитрансфикционный), трансколумеллярный. Среди них только межхрящевой затрагивает область носового клапана. Этот разрез проводят через слизистую оболочку преддверия носа в области сочленения верхнего и нижнего латеральных хрящей, которая становится хорошо видимой после тракции и выворота крыла носа. Этот разрез можно соединить с проникающим разрезом для мобилизации колумеллы и доступа к перегородке носа. Если эта процедура выполнена аккуратно и атравматично, а края разреза точно сопоставлены и ушиты, образующийся рубец не скажется на функции клапана. Однако, при грубом отношении к тканям и недостаточно тщательном ушивании раны существует риск формирования рубцовой контрактуры и развития стеноза (M.L.Lewin, 1954). Отделение верхнего латерального хряща от перегородки носа параллельным внутриносовым разрезом слизистой оболочки в дальнейшем увеличивает риск рубцевания вследствие схождения пяти внутриносовых разрезов слизистой оболочки на верхушке клапана носа. Конечно, верхний латеральный хрящ должен быть отделен от четырехугольного, но этот этап операции должен быть выполнен путем подслизистой сепаровки, что сводит к минимуму риск развития рубцовой контрактуры. Наконец, все внутриносовые разрезы должны быть ушиты, чтобы обеспечить скорейшее заживление первичным натяжением.

ДОСТУПЫ

Обзор кончика и спинки носа может быть достигнут путем ретроградного или чрезхрящевого разрезов, методом выворота и наружным подходом. Ретроградный доступ и метод выворота осуществляются через межхрящевой разрез. Кроме того, эти два подхода требуют разделения сочленения верхнего и нижнего латеральных хрящей и ведут к уменьшению ригидности структур клапана носа. Повторюсь, атравматичная сепаровка и щадящая техника гарантируют минимальное повреждение тканей. Разделение хрящей и наружные доступы осуществляются далеко от области клапана и не должны повреждать эту область.

РЕЗЕКЦИЯ

Большинство косметических ринопластик требуют определенного объема резекции краниального края нижнего латерального хряща. Чрезмерная резекция латеральной ножки этого хряща может привести к потере опоры крыла носа

и последующему респираторному коллапсу. Кроме того, неоправданное удаление тканей в этой области может вести к появлению характерной втянутости наружного покрова носового клапана. Если кончик носа имеет нормальную ширину, это втяжение придает кончику носа вид луковицы (J.Hage, 1965). Разрыв целостности сохраненной полоски нижнего латерального хряща также приводит к уменьшению ригидности опорных структур и увеличивает риск развития инспираторного коллапса крыльев носа. Хотя резекция краниального края нижнего латерального хряща является необходимой, она должна выполняться щадяще. Всегда нужно стараться сохранить интактной полоску хряща по его каудальному краю. Если это не удалось, целостность полоски следует восстановить путем сшивания остатков хряща.

Иссечение нижнего края верхнего латерального хряща становится необходимым, если он суживает преддверие носа в результате особенностей строения или после укорочения спинки носа. В этом случае резекция также должна быть щадящей, так как и она приводит к потере ригидности и респираторному коллапсу. Следует избегать одновременного иссечения кожи на внутренней поверхности преддверия носа вместе с нижней частью верхнего латерального хряща (J.Hage, 1965). Удаление тканей в этой области заметно увеличивает тенденцию к вторичному рубцовому сморщиванию и стенозированию клапана, ведущих к его дисфункции.

УДАЛЕНИЕ ГОРБА

Удаление горба носа обычно не затрагивает область носового клапана. Тем не менее, при двух обстоятельствах эта область может повреждаться. Во-первых, радикальное удаление горба спинки носа может сопровождаться удалением части соседнего верхнего латерального хряща и хряща перегородки в области клапана носа. Это может случиться при ринопластическом вмешательстве по поводу выдающегося вперед носа. При сглаживании спинки носа может быть резецирован и хрящ вместе с покрывающей его слизистой оболочкой. В любом случае необходима аккуратная репозиция оставшегося фрагмента верхнего латерального хряща с хрящевой спинкой носа.

Вторая ситуация касается пациентов с короткими носовыми костями и требующим резекции горбом носа. Иногда после радикального удаления горба верхний латеральный хрящ теряет опору и приобретает патологическую подвижность (M.L.Parkes & R.Kanodia, 1981), что, в свою очередь, ведет к клапанной дисфункции. Прогнозирование такой ситуации до операции позволяет избежать данного осложнения путем фиксации верхнего латерального хряща к перегородке носа прочным швом. Реанастомоз между хрящами удерживает верхний латеральный хрящ в нужном положении и уменьшает коллапс.

ОСТЕОТОМИИ

Медиальная, парамедиальная и латеральная остеотомии могут вызывать сужение области носового клапана в результате изменения положения верхнего латерального хряща. Латеральная остеотомия со смещением кости внутрь может непосредственно влиять на ширину области клапана. Во время остеотомии существует опасность отрыва верхнего латерального хряща от носовой кости, с последующим его западением и сужением угла клапана. Чтобы избежать этих последствий нужно использовать острые инструменты и остеотомы и точно помещать линию рассечения кости. Тупые, грубо изготовленные остеотомы увеличивают вероятность отрыва хряща как при медиальной и парамедиальнои, так и при латеральной остеотомии. Парамедиальная остеотомия и смещение кости внутрь может сузить угол носового клапана меньше нормальных 10—15 градусов. Этого осложнения можно избежать путем дугообразной латеральной остеотомии, предложенной R.C. Webster etal. (1977). Изогнутая линия латеральной остеотомии оставляет интактным треугольный участок кости по краю грушевидного отверстия сразу выше уровня нижней носовой раковины. Этот прием позволяет сузить спинку носа с минимальным риском повреждения целостности носового клапана. Мы используем этот метод с большим успехом.

Конечная цель ринопластики — создание эстетичного наружного носа, причем совершенствование формы не должно нарушать функцию носового дыхания. Если решена только эстетическая проблема, а носовое дыхание не улучшилось или даже ухудшилось, ринопластику нужно считать неудачной. Мы строго придерживаемся консервативной техники, бережного отношения к тканям и сохранением все составные элементы клапана носа при любых видах эстетической ринопластики.

ОБСУЖДЕНИЕ И РЕЗУЛЬТАТЫ ОПЕРАЦИЙ

Классификация аномалий носового клапана разрабатывается в течение последних 15 лет (E.B.Kern, 1977). Мы полагаем, что это 'обеспечивает рациональный и систематический хирургический подход к лечению патологии перегородки носа, верхнего латерального хряща, дна полости носа, переднего конца нижней носовой раковины и их слизистых и кожных покровов. Хирургическая техника и принципы, приведенные в этой статье, были разработаны в течение последнего столетия. Они обеспечивают безопасную технику операции и адекватную экспозицию деформированных структур, особенно в сложных случаях. Клинический опыт подтверждает, что применение этих принципов приносит пользу пациентам в предотвращении или лечении патологии носового клапана.

Риноманометрия позволяет количественно охарактеризовать степень

нарушения носового дыхания (M.H.Cottle at al., 1958; T.V.McCaffrey & E.B.Kern, 1979; J.F.Pallanch at al., 1985; T.V.McCaffrey & E. B. Kern, 1986). Опубликован подробный анализ риноманометрическихданныху 50 пациентов, наблюдавшихся в клинике Mayo (J.S.Mertz etal., 1984). В этой работе больные были обследованы методом передней масочной риноманометрии до и после септопластики по поводу деформации переднего отдела перегородки носа, являвшейся причиной обструкции клапана. Была отмечена высокая степень корреляции между восстановлением проходимости полости носа после операции и субъективным ощущением улучшения носового дыхания. У 45 пациентов (90%), отметивших улучшение, было зарегистрировано уменьшение носового сопротивления в среднем на 1,2 см H_2O/л/сек, в то время как у пациентов, не отметивших уменьшения заложенности носа, носовое сопротивление уменьшилось в среднем только на 0,2 см H_2O/л/сек. Предыдущие работы нашей клиники (Е.В.Кегп, 1977) и находки R.L.Goode (1985) дают основание продолжить клинические исследования патологических состояний области носового клапана и критическую оценку методов их лечения. Клиническая оценка наряду с физиологическими исследованиями (риноманометрия) дала бы возможность более точного понимания природы дисфункции носового клапана и, возможно, позволила бы модифицировать принципы ее профилактики и хирургического лечения.

ЛИТЕРАТУРА

1. Anderson J.R. A new approach to rhinoplasty // Trans. Am. Acad. Ophthalmol. Otolaryngol. — 1966. - Vol. 70. - P. 183-192.

2. Bridger G.P. Physiology of the nasal valve // Arch. Ololaiyngol. - 1970. - Vol. 92. - P. 545-553.

3. Cottle M.H., Loring R.M., Fischer G.G., Gaynon, I. E. The «maxilla — premaxilla» approach to extensive nasal septum surgery // Arch. Otolaryngol. — 1958. — Vol. 68. — P. 301 — 313.

4. de Wit G., Kapteyn T.S, van Bochove W.M. Some remarks on the physiology, the anatomy and the radiology of the vestibulum and the isthmus nasi // Int. Rhinology. — 1965. —Vol. 3. — P. 37 — 42.

5. GoodeR.L. Surgery of the incompetent nasal valve//Laryngoscope. — 1985. — Vol.95. — P.546 — 555.

6. Gray V.D. Physiologic returning of the upper lateral cartilage // Int. Rhinology. — 1970. — Vol. 8. - P. 56-59.

7. Hage J. Collapsed alae strengthened by conchal cartilage (the butterfly cartilage graft) // Br. J. Plast. Surg. - 1965. - Vol. 18. - P. 92-96.

8. Haight J.S J., Cole P. The site and function of the nasal valve //Laryngoscope. — 1983. — Vol.95. - P. 49-55.

9. Heinberg C. E, Kern E.B. The Cottle sign: An aid in the physical diagnoses of nasal airflow disturbances // Rhinology. - 1973. - Vol. 11. - P. 89-94.

10. Hilberg O., GrymerL.F., Pedersen O.F., Elbrond O. Turbinete hypertrophy: Evaluation of the nasal cavity by acoustic rhinometry// Arch. Otolaryngol. Head. Neck. Surg. - 1990. - Vol. 116. - P. 283-289.

11. Hilberg O., Jackson A.C., Swift D.L., Pedersen O.F. Acoustic rhinometry: Evaluation of nasal cavity geometry by acoustic reflection // J. Appl. Physiol. — 1989. — Vol. 66. —P. 295 — 303.

12. Hinderer K. H. Fundamentals of Anatomy and Surgery of the Nose. — Birmingham, Alabama: Aesculapius Publishing Company, 1971.

13. Hinderer K.H. Surgery of the valve // Int. Rhinology. - 1970. - Vol. 8. - P. 60-67.

14. Kasperbauer J.L., Kern E.B. Nasal valve physiology: Implications in nasal surgery // Otolaryngol.

Clin. North. Am. - 1987. - Vol. 20. - P. 699-719.

15. Kern E.B. Surgery of the nasal valve // G.A.Sisson, M.E.Tardy, Jr. (Eds.). Plastic and Reconstructive Sugrery of the Face and Neck. Proceedings of the Second International Symposium, Vol 2: Rehabilitative Surgery. — New York: Grune und Stratton, 1977. — P. 43-59.

16. Lewin M.L. Prevention and correction of cicatricial intranasal adhesions in rhinoplastic surgery // Arch. Otolaryngol. - 1954. - Vol. 60. - P. 415-422.

17. Masing H. Experimented Untersuchungen uber den Stromungsverlauf im Nasenmodell // Arch. Klin. Exp. Ohr. Nas. Kehlkopfheilk. - 1967. - Vol. 189. - P. 371-381.

18. McCaffrey T.V., Kern E.B. Clinical evaluation of nasal obstruction: a study of 1, 000 patients // Arch. Otolaryngol. -Vol. 105. - *P.* 542-545.

19. McCaffrey T.V., Kem E.B. Rhinomanometry // Facial Plast. Surg. - 1986. - Vol. 3. - P. 217-223.

20. Mertz J.S., McCaffrey T.V., Kern, E.B. Objective evaluation of anterior septal surgical reconstruction // Otolaryngol. Head. Neck. Surg. - 1984. - Vol. 92. - P. 308-311.

21. Mink P J. Le nez comme voie respiratorie // Presse Otolaryngol. (Belg). — 1903. — P. 481 — 496.

22. Moore G.F., Freeman T.J., Ogren P.P., Yonkers AJ. Extended follow—up of total inferior turbinate resection for relief of chronic nasal obstruction // Laryngoscope. — 1985. — Vol. 95. —P. 1095— 1099.

23. Pallanch J.F., McCaffrey T.V., Kern E.B. Normal nasal resistance // Otolaryngol. Head Neck Surg. - 1985. - Vol. 93. - P. 778-785.

24. Parkes M.L., Kanodia R. Avulsion of the upper lateral cartilage: Etiology, diagnosis, surgical anatomy and management // Laryngoscope. — 1981. — Vol. 91. — P. 758 — 764.

25. Santiago — Diez de Bonilla J., McCaffrey T.V., Kern E.B. The nasal valve: A rhinomanometric evaluation of maximum nasal inspiratory flow and pressure curves // Ann. Otol. Rhinol. Laryngol. — 1986. - Vol. 95. - P. 229-232.

26. Sheen J.H. Spreader graft: A method of reconstructing the roof of the middle nasal vault following rhinoplasty// Plast. Reconstr. Surg. - 1984. - Vol. 73. - P. 230-237.

27. van Dishoeck H.A.E. Inspiratory nasal resistance // Acta Otolaryngol. (Stockh). — 1942. — Vol. 30. - P. 431-439.

28. van Dishoeck H.A.E. The part of the valve and the turbinates in total nasal resistance // Int. Rhinology. -1965. - Vol. 3. - P. 19-26.

29. Webster R.C., Davidson T.M., Smith R.C. Curved lateral osteotomy for airway protection in rhinoplasty//Arch. Otolaryngol. - 1977. - Vol. 103. - P. 454-458.

30. Williams H.L. A reconsideration of the mechanics of nasal air—flow to the function of the nose in respiration//Rhinology. — 1972. — Vol. 10. - P. 145-161.

Перевод Г.З.Пискунова и А.С.Лопатта

Kern E.B. , Wang T.O.

NASAL VALVE SURGERY

The nasal valve region plays a key role in nasal breathing. Surgical incisions in tissues adjacent to nasal valve can produce abnormalities of the valve with subsequent breathing difficulty. Definitions and classification of nasal valve and nasal valve area abnormalities are presented in this paper. Nasal valve obstruction may be produced either by abnormalities of mucocutaneous covering tissues or by skeletal supporting tissues (septum, upper lateral cartilage, floor of the nasal cavity, head of inferior turbinate) or by their combination. Methods of surgical correction of these structures are described meticulously. Special recommendations are given for prevention of nasal valve region complications during cosmetic rhinoplasty. The authors concluded that critical clinical reevaluation of valve area pathology and its treatment should be continued.

Российская ринология, N1, 1995

УДК 616.216-085

А. С. Лопатин, Г. З. Пискунов

КАТЕТЕРИЗАЦИЯ И ПРИНУДИТЕЛЬНОЕ ДРЕНИРОВАНИЕ ОКОЛОНОСОВЫХ ПАЗУХ

Клинический ринологический центр (Москва)

Метод катетеризации и принудительного дренирования (МКПД) околоносовых пазух (ОНП) существует более 50 лет. За это время периоды бурного энтузиазма сменялись периодами осторожной оценки его возможностей, но никогда этот метод не предавался забвению и широко использовался практическими оториноларингологами. В 70 — 80 годы в отечественной литературе было описано множество модификаций методов катетеризации и дренирования всех ОНП. В последние годы всеобщий интерес к щадящей внутриносовой хирургии сместил акцент от консервативного и полухирургического лечения к функциональным операциям на ОНП. Как бы то ни было, нельзя назвать в полной мере функциональным хирургическое вмешательство, затрагивающее и хотя бы временно нарушающее функции носовых раковин и естественных отверстий ОНП. О том, что механизм самоочищения ОНП становится несостоятельным на довольно длительный срок после эндоназальной операции на пазухах, свидетельствуют данные различных исследователей и наш собственный трехлетний опыт. Повреждение этого защитного механизма нередко становится причиной неудовлетворительных результатов подобных операций.

Возможность восстановления нарушенных воспалительным процессом механизмов самоочищения ОНП, без нормальной работы которых невозможно излечение синусита, дают методы консервативного лечения, и, в частности, МКПД. Для поддержания бактериостатических концентраций антибиотиков в очаге воспаления, а также для дозированного применения кортикостероидных, ферментных и других препаратов возникает необходимость в повторных пункциях или зондированиях пораженных ОНП. После ежедневных манипуляций появляется отек слизистой оболочки в соответствующих отделах полости носа, затрудняющий последующие вмешательства (Д.И.Тарасов, Л.Б.Дайняк, 1976). Такая лечебная тактика вызывает необходимость повторных аппликаций местных анестетиков, неблагоприятно влияющих на функции мерцательного эпителия. Даже применение такой распространенной методики, как пункция верхнечелюстной пазухи через нижний носовой ход, таит в себе возможность осложнений, вероятность которых возрастает с увеличением числа процедур (И.Я.Темкина, 1963).

Для сокращения количества вмешательств в полости носа используют депо — препараты — смеси лекарственных веществ на мазевой или полимерной основе, которые задерживаются в пазухах на несколько дней и тем самым

продлевают лечебный эффект введенных медикаментов (М.А.Пархомовский, С.И.Эйдельштейн, 1972; С.З.Пискунов, 1986; J.Heermann, 1974). Применительно к функциям слизистой оболочки эта лекарственная форма не является оптимальной, так как длительное нахождение густой смеси в пазухе нарушает аэрацию и вызывает гиперпродукцию слизистых желез, действуя как инородное тело. Мукоцилиарный транспорт при хроническом синусите часто бывает несостоятельным и своевременно не эвакуированный из пазухи депо — препарат образует плотный конгломерат со вторичными колониями грибка Aspergillus, требующий впоследствии хирургического вмешательства. Подобное явление описано, в частности, W.Draf (1983) на примере гелеобразного препарата Terra — Cortril, содержащего окситетрациклин, полимиксин и гидрокортизон. Мы неоднократно удаляли организовавшиеся конгломераты депо — препаратов из верхнечелюстной пазухи во время операций (Рис. 1, 2). Метод лечения

Рис. 1. КТ околоносовых пазух в аксиальной проекции. В правой верхнечелюстной пазухе определяется конгломерат, образовавшийся из введенного депо — препарата.

Рис. 2. КТ околоносовых пазух в аксиальной проекции. Определяется неправильной формы конгломерат, лежащий на нижней стенке верхнечелюстной пазухи.



препаратами на полимерной основе применяется в нашем отделении до настоящего времени, однако мы считаем, что введенный депо — препарат необходимо удалить из пазухи повторным промыванием после санации воспалительного процесса.

МКПД имеет неоспоримые преимущества перед лечением повторными пункциями, зондированиями, депо — препаратами. Наличие катетера в пазухе создает дополнительный путь для эвакуации секрета из пораженной пазухи, увеличивает воздухообмен, ликвидирует отрицательное давление при блокированном или работающем как клапан естественном соустье. Наложение постоянного дренажа избавляет врача от необходимости участвовать во всех лечебных мероприятиях, упрощает проведение сеансов принудительной аэрации и оксигенации, дает возможность медсестре проводить их несколько раз в сутки (А.Т.Костышин, 1979; Г.З.Пискунов, И.Н.Кострова, 1980; Е.Н.Единак, 1982; Н.Превчев, 1969). Наложение дренажа и регулярное удаление богатого протеолитическими ферментами экссудата при гнойном гайморите защищает от протеолиза факторы местного иммунитета и в 2 — 3 раза повышает содержание иммуноглобулинов и комплемента в пораженной пазухе, стимулируя таким образом механизмы местной антибактериальной защиты (Н.А.Московченко и соавт., 1983; C.Carenfelt, 1977).

Несмотря на очевидные достоинства, широкому использованию МКПД в лечении синуситов мешает, на наш взгляд, дискутабельность некоторых его практических и теоретических аспектов. В связи с этим мы сочли уместным опубликовать обзор методов дренирования ОНП и поделиться собственным опытом их применения.

Анатомические особенности расположения различных синусов обусловливают многообразие методов их катетеризации. Существуют три основных пути введения дренажной трубки в пораженную пазуху: через пункционное отверстие, через естественное соустье и после хирургического вмешательства. В связи с неблагоприятным воздействием, которое оказывает катетер, длительно находящийся в выводных путях пазухи, а также в связи со сложностями его фиксации в естественном соустье, наибольшее распространение получил первый метод. Он чаще используется при дренировании верхнечелюстных пазух, решетчатого лабиринта. Дренирование лобной пазухи производят как после ее пункции (трепанопункции), так и через лобно — носовое соустье. Дренирование через естественное отверстие чаще применяется в лечении сфеноидитов.

ДРЕНИРОВАНИЕ ВЕРХНЕЧЕЛЮСТНОЙ ПАЗУХИ

Первое сообщение о дренировании верхнечелюстной пазухи относится к 1944 году, когда при лечении больных хроническим гайморитом G.G.Sale & E.H.Diamond оставляли в верхнечелюстных пазухах иглу для спинномозговой пункции и через нее каждые три часа производили повторные промывания и

вливания раствора пенициллина. Позже появились изогнутые металлические канюли для дренирования, которые при ношении не упирались в перегородку носа, проще фиксировались и имели обтуратор для того, чтобы введенный лекарственный раствор не вытекал из пазухи (A.Walford, 1949). Металлические дренажи применялись и в последующем. Их преимущества — простота в использовании, надежная фиксация в стенке пазухи, большой внутренний диаметр, позволяющий эффективно промывать дренированный синус. В полости носа под передним концом нижней носовой раковины располагается лишь небольшая часть канюли, не препятствующая носовому дыханию и не создающая косметического дефекта (С.Т.Корнеев, 1977; А.Т.Костышин, 1978; В.М.Бобров, 1985). Металлический катетер применялся и для дренирования верхнечелюстной пазухи через переднюю стенку. По мнению авторов, преимущество этой методики заключается в том, что ей может пользоваться врач, не владеющий рефлектором, а промывания может делать сам больной (В.В.Кусков и соавт., 1982).

Металлические канюли были первыми устройствами для дренирования верхнечелюстной пазухи, однако имели ряд недостатков. Металлический дренаж является грубым инородным телом и может вызвать пролежни (Е.И.Единак, В.А.Попа, 1981), а его внезапное смещение при толчке или ударе привести к перфорации орбитальной стенки (S.Z.Faier, 1948). В этом аспекте предпочтительнее выглядят дренажные трубки из биоинертных полимерных материалов, которые вскоре и пришли на смену металлическим (JJ.Conley, 1947; F.S.Forman, 1947, М.Стенквист и соавт., 1994).

Существуют 5 методов введения дренажей в верхнечелюстную пазуху:

1. Через просвет иглы или троакара;
2. На игле или на троакаре;
3. По проводнику после пункции;
4. На зонде через естественное соустье;
5. После эндоназального или экстраназального вскрытия пазухи. Многочисленные методы дренирования верхнечелюстной пазухи удобнее рассматривать именно в этом порядке (Табл. 1).

Методика введения дренажа через просвет пункционной иглы (А.И.Аронский, 1960; М.Г.Загарских, 1961; П.В.Ковалев, 1970; M.O.Carruthers, 1955; G.Calicetti et al., 1958; V.Meinecke, 1971) позволяет ввести в пазуху только тонкий, наружным диаметром не более 1 мм, катетер, который не обеспечивает достаточного дренажа и не позволяет осуществлять полноценное промывание и удаление содержимого пазухи, особенно при блокаде ее естественного отверстия (Д.И.Тарасов, Г.Г.Асланян, 1973). Увеличение внутреннего и наружного диаметров иглы (В.АЕремычев и соавт., 1974), распиливание иглы в виде желоба (В. А. Гороховский, 1981), применение троакаров (Р.Д.Карал— Оглы, 1983; АВ.Брофман, 1985) делают процедуру дренирования травматичной. При введении дренажа через просвет иглы или троакара размеры пункционного отверстия превышают диаметр трубки, что затрудняет ее фиксацию в стенке пазухи.

Таблица 1 Методы дренирования верхнечелюстной пазухи

	Нижний носовой ход	Средний носовой ход	Передняя стенка
1Пункция	Самофиксирующаяся канюля		Самофиксирующаяся канюля
	Через просвет иглы или троакара		
	На игле или на троакаре		
	По проводнику через пункционное отверстие		
П Зондирование		Через естественное или дополнительное соустье	
Ш Хирургическое вмешательство	Эндоназальное	Эксграназальное	

Оптимальным мы считаем введение дренажа на игле во время пункции. Этот метод позволяет ввести в пазуху катетер внутренним диаметром 2 мм и более, что значительно повышает эффективность дренирования (С.Б.Безшапочный, В.Ф.Белый, 1976; С.Д.Филонок, В.В.Гаврилов, 1976; Г.Н.Склабинский и соавт., 1977; R.L.Goode, 1970). Использование данной методики имеет ряд чисто технических трудностей. Трубка должна быть достаточно жесткой, а ее внутренний диаметр — точно соответствовать наружному диаметру иглы, в противном случае при пункции дренажная трубка будет собираться в «гармошку», и это сделает всю процедуру невыполнимой. Введение дренажа затрудняет наличие «порожка» между дистальным концом трубки и иглой, который упирается в пунктируемую стенку пазухи. Толстая костная стенка верхнечелюстной пазухи в области нижнего носового хода обычно не позволяет ввести дренаж на игле. Для повышения эффективности процедуры были разработаны различные инструменты (Л.С.Гольденберг, 1983; Н.С.Иоффе, 1984; М.Стенквист и соавт., 1994).

Ввести дренаж в верхнечелюстную пазуху по проводнику через отверстие в ее медиальной стенке, сделанное иглой Куликовского или бором (С.С.Лиманский, 1977; Е.Н.Единак, 1981), тоже удается не всегда, так как дистальный конец катетера направлен под острым углом к стенке нижнего носового хода и упирается в край костного отверстия. Чтобы упростить эту манипуляцию, В.С.Козлов (1984) предложил вводить через пункционное отверстие мягкую дренажную трубку с запаянном концом, надетую на жесткий металлический проводник. Для введения дренажа диаметром 5 — 7 мм производят эндоназальное вскрытие пазухи через нижний носовой ход долотом или

троакаром. Помимо возможностей повторных промываний, такая дренажная трубка способствует формированию стойкого соустья с полостью носа (Я.И.Геккер, 1960; Б.В.Шеврыгин и соавт., 1982).

B.A.Sanderson (1983) предложил методику щадящего хирургического лечения хронического гайморита, заключающуюся: во вскрытии верхнечелюстной пазухи через собачью ямку, удалении содержимого, полипов и кист и введении толстой полиэтиленовой трубки в естественное соустье. Трубку фиксируют швами к перегородке носа и оставляют на полгода. К этому сроку формируется стойкое сообщение пазухи с полостью носа и отсутствует угроза его рестенозирования формирующейся рубцовой тканью.

Важное значение имеет способ закрепления дренажа, введенного в верхнечелюстную пазуху. Наиболее распространенный и простой — фиксация липкой лентой на щеке. Лишь историческое значение имеют прикрепление скрепкой к колумелле (M.O.Carruthers, 1955), сворачивание колечком в полости носа (Е.С.Болотинская, 1971) или в пазухе (О.И.Бусел, 1985). Применяются термически обработанные трубки, принимающие определенную форму после введения в пазуху (Е.Н.Единак, 1983; Л.Г.Сватко, В.Н.Красножен, 1992). Клинические наблюдения показывают, что фиксация длинной и тонкой дренажной трубки на щеке не позволяет обеспечить воздухообмен в дренированной пазухе, так как в коленообразном изгибе трубки у входа в нос скапливается жидкость, в результате чего доступ воздуха в пазуху прекращается. Кроме того, высокое положение наружного конца катетера затрудняет свободный отток содержимого. Максимальная амплитуда колебаний давления в дренированной верхнечелюстной пазухе отмечена при таком положении проксимального конца трубки, когда он выступает из —под нижней носовой раковины, но не виден при наружном осмотре (Е.Н.Единак, 1982).

ДРЕНИРОВАНИЕ ЛОБНОЙ ПАЗУХИ

Лобная пазуха имеет толстые костные стенки, и выполнение ее повторных пункций затруднительно, поэтому МКПД нашел широкое применение в терапии фронтитов. Классификация методов дренирования лобной пазухи представлена в таблице 2.

Методика трепанопункции и дренирования лобной пазухи через переднюю стенку разработана в трудах W. Kummel (1921), K. Beck (1937), J. Zange & F. Moser (1940), J. Lemoyne (1947). Дальнейшее совершенствование метода трепанопункции связано с выбором оптимальной точки для проникновения в лобную пазуху, упрощением инструментария и профилактикой осложнений. Для наложения отверстия в передней стенке пазухи используют боры, трепаны, троакары и иглы различной конструкции. В качестве дренажей применяются полиэтиленовые трубки, металлические и пластмассовые канюли, которые ввинчиваются в переднюю стенку пазухи при трепанопункции или вводятся в сформированное отверстие по проводнику (А. В. Хохлов, 1953; М. Р. Антонюк, 1958; И. И. Потапов,

Таблица 2 Методы дренирования лобной пазухи

	Экстраназально	Эндоназально
I Пункция (трепанопункция)	Через переднюю стенку	Через латеральную стенку полости носа
	Через нижнюю (глазничную) стенку	
II Зондирование		Через носо — лобное соустье
III Хирургическое вмешательство	Через переднюю стенку	Передняя этмоидотомия
	Через нижнюю (глазничную) стенку	

1959; С. Ф. Лапов, В. С. Солдатов, 1963; Р. Д. Карал- Оглы, 1978; J. Lemoyne, 1974; H. Reichel, 1974).

Передняя стенка лобной пазухи из — за значительной толщины не является оптимальным местом для дренирования. Нижняя (глазничная) стенка значительно тоньше, поэтому C. A. Hutchinson (1939) предложил производить диагностическую пункцию именно в этой области (Рис. 3). Позже были разработаны методы дренирования лобной пазухи через глазничную стенку полиэтиленовой трубкой или металлической канюлей (Ю.А.Устьянов, 1972; Е.П.Сивенкова, С.Х.Каневский, 1980; Г.И.Яковенко, 1984). Способ прицельной эндоназальной пункции и дренирования лобной пазухи (М.В.Бучацкий, 1976) не получил широкого признания из —за сложности техники и отсутствия необходимого

Рис. 3. Пункция лобной пазухи через глазничную стенку. Введенный через иглу контрастный препарат эвакуируется через носо — лобное соустье.

Метод дренирования через носо — лобное соустье общеизвестен. Л.Б.Дайняк и А.Г.Мальцев (1974) применили катетеризацию лобной пазухи через естественные пути у 40 больных острым и хроническим фронтитом и добились выздоровления у 38 из них. И все же мы осторожно относимся к дренированию лобной пазухи через естественные пути, считая, что длительное нахождение катетера в носо —лобном соустье нецелесообразно. Если при зондировании лобной пазухи получен гной, а антибактериальная терапия и тщательная анемизация передних отделов среднего носового хода не дают эффекта, мы решаем вопрос при остром фронтите в пользу экстраназального дренирования, а при хроническом — эндоназального вскрытия лобной пазухи.

Дренирование лобной пазухи нередко сочетают с щадящими хирургическими вмешательствами: эндоназальное — обычно с передней этмоидотомией и расширением носо—лобного соустья (G.Biscaro, P.Calzolari, 1967), а экстраназальное — с консервативной фронтотомией наружным подходом (И.Т.Батюнин, В.А.Краснов, 1983).

ДРЕНИРОВАНИЕ КЛИНОВИДНОЙ ПАЗУХИ

Таблица 3 Методы дренирования клиновидной пазухи

I Эндоназальная пункция	II Зондирование естественного соустья	III Хирургическое вмешательств о
1. "Слепая" 2.Прицельная	1. «Слепое» 2. Под контролем эндоскопа	1 .Трансэтмоидальное 2. Через верхний носовой ход

Методы пункционного дренирования клиновидной пазухи (Г.М.Перегуд, 1966; С.М.Мостовой и соавт., 1974; С.Н.Лапченко, Ю.А.Устьянов, 1986) не нашли широкого применения из — за сложности, возможных осложнений и отсутствия серийно выпускаемых инструментов. Оптимальным нам представляется введение дренажа в соустье клиновидной пазухи при ее зондировании. Это можно выполнять «вслепую», руководствуясь линией Цукеркандля или под контролем эндоскопа, введенного в верхний носовой ход. При показаниях дренирование можно сочетать с расширением естественного отверстия до диаметра 5 — 6 мм или более (P.Corlieu, 1988). Проблемой является фиксация введенного катетера на достаточно длительный срок. Если это не удается, для повторных промываний пазухи приходится прибегать к зондированиям, при расширенном соустье это обычно не представляет больших трудностей.

ДРЕНИРОВАНИЕ РЕШЕТЧАТОГО ЛАБИРИНТА

Дренирование пазух решетчатой кости — наиболее сложная процедура. Для эффективного применения этого метода необходимо хорошо знать топографическую анатомию решетчатого лабиринта, а также индивидуальные особенности его строения у конкретного больного. Избежать осложнений позволяет предварительная отработка техники пункции на трупе. За многие годы применения данного метода мы не отметили ни одного осложнения. Это стало возможным благодаря детальному обследованию каждого пациента, хорошо отработанной методике пункции. Применение метода пункции пазух решетчатой кости показало неиспользованные возможности медикаментозной терапии в лечении этмоидита.

Широкое распространение эндоскопической хирургии отодвинуло на второй план метод дренирования пазух решетчатой кости. Однако, это не значит, что он должен быть оставлен. Метод не исчерпал своих возможностей. Сейчас его методика может быть упрощена, сделана более прицельной. Ю.И.Гладуш (1985) рассматривал передние, средние и задние клетки решетчатого лабиринта как отдельные пазухи и, предполагая возможность развития в каждой из них изолированного воспалительного процесса, разработал методы экстраназальной пункции и дренирования разных отделов решетчатого лабиринта. Мы критически относимся к селективному дренированию. Во — первых, с анатомической точки зрения существуют лишь 2 группы клеток — передние и задние, разделенные между собой базальной пластинкой средней носовой раковины. Во —вторых, одномоментную пункцию и дренирование передних решетчатых клеток выполнить практически невозможно из —за малого размера этих пазух и их разрозненного расположения.

Более проста и клинически оправдана пункция задних решетчатых клеток. Они всегда представлены в виде одной или двух—трех крупных полостей и часто содержат большое количество экссудата. Через пункционное отверстие в базальной пластинке легко ввести катетер на жестком проводнике. Наружный конец катетера фиксируется пластырем на щеке. Через дренаж регулярно производятся промывания и принудительная оксигенация пазух, капельным методом вводятся лекарственные препараты (Г.З.Пискунов, 1984). Метод дренирования пазух решетчатой кости имеет большее значение для лечения затянувшегося острого и подострого этмоидита.

Два момента мы считаем наиболее важными для успешного использования МКПД ОНП. Это оптимальные сроки нахождения дренажа в пазухе и правильные показания к его применению. Оба эти вопроса остаются дискутабельными до настоящего времени.

ОПТИМАЛЬНЫЕ СРОКИ ДРЕНИРОВАНИЯ ОКОЛОНОСОВЫХ ПАЗУХ

С.Б.Безшапочный и В.Ф.Белый (1976), П.В.Полубуткин (1976) считают оптимальным сроком дренирования ОНП 6 — 7 дней. Д.И.Тарасов и Г.Г.Асланян (1973), Р.Д.Карал— Оглы (1983), J.J.Conley (1947) утверждают, что дренаж может оставаться в пазухе не более 12—15 суток. Неполная санация пазухи в эти сроки является показанием к хирургическому лечению. Ряд авторов высказывается за увеличение при наличии показаний сроков дренирования до трех недель (Г.Н.Склабинский и соавт., 1977; R.L.Goode, 1970), четырех недель (B.Bertrand, 1990) и даже 40 дней (А.Т.Костышин, 1978). С.Т.Корнеев (1977) сообщил о случае нахождения металлического дренажа в верхнечелюстной пазухе в течение 8 месяцев, не вызвавшего никаких последствий. Мнение о безвредности дренажа, введенного в пазуху, и отсутствии реакции на него со стороны окружающих тканей является едва ли не общепринятым. Лишь единичные публикации говорят о возможности развития пролежней и периостита вокруг введенной трубки (В.М.Тобиас, З.С.Абдурахимова, 1978, Е.Н.Единак, 1981), реакции на инородное тело (J.Antila, A.E.Kortekangas, 1989).

Наши наблюдения, основанные на клинических данных и результатах контрастирования дренированных верхнечелюстных пазух у 77 больных хроническим гайморитом и полисинуситом, позволили в ряде случаев отметить раздражающее действие тефлонового дренажа на слизистую оболочку пазухи. У 13 (22,1%) больных через 7—10 дней после введения дренажной трубки было отмечено увеличение отека и наличие подушкообразного утолщения слизистой оболочки на медиальной стенке пазухи в месте расположения дренажа. Степень выраженности этого симптома была различной. Иногда она регистрировалась как случайная находка при обычном контроле за эффективностью проводимого лечения. В этих случаях на повторных рентгенограммах определялась положительная динамика: уменьшение отека слизистой оболочки, увеличение объема пазухи, и лишь в месте нахождения дренажа толщина слизистой оболочки не только не уменьшалась, но и несколько увеличивалась.

Чаще раздражающее действие дренажа позволяла заподозрить недостаточная эффективность проводимого лечения. При повторных промываниях в верхнечелюстной пазухе сохранялись слизисто — гнойные выделения в небольшом количестве, не восстанавливалась проходимость естественного соустья, оставалось затрудненным носовое дыхание, не отмечалось нормализации риноскопической картины. В этих случаях на рентгенограммах с искусственным контрастированием, выполняемых в динамике, выявлялось значительное (до 1 — 1,5 см) утолщение слизистой оболочки на медиальной стенке пазухи (Рис. 4, 5). В таких ситуациях удаления дренажа и 1 — 2 повторных пункций было достаточно, чтобы добиться выздоровления.

Раздражающее действие дренажной трубки зафиксировано и методом

Рис. 4. Рентгенограмма с контрастированием левой верхнечелюстной пазухи через дренажную трубку. Отмечается практически равномерное утолщение слизистой оболочки пазухи.

Рис. 5. Рентгенограмма той же больной через 6 суток после введения дренажной трубки. На фоне отчетливого регресса воспалительных изменений слизистой оболочки отмечается ее выраженное утолщение по медиальной стенке в месте расположения трубки.

компьютерной томографии в случае, когда «забытые» дренажи длительное время находились в верхнечелюстных пазухах (Рис. 6).

В процессе динамического наблюдения 87 больных с экссудативными формами синусита, леченных методом дренирования, очищение пазух к пятым суткам после введения дренажа наступило у 50, к седьмым — еще у 10, а к десятым — еще у 11. Таким образом, к десятым суткам дренированные пазухи очистились от экссудата у 71 больного. Из остальных 16 пациентов удалось добиться санации в более поздние сроки только у четверых, у 12 консервативное лечение оказалось неэффективным, в пазухах при повторных промываниях сохранялись гной или слизь. Учитывая этот опыт, мы считаем оптимальным сроком нахождения дренажной трубки в пазухе 10 суток. Если к этому времени не наступает очищения синуса, необходимо удалить дренаж и рассмотреть показания к оперативному лечению.

Важным фактором, влияющим на эффективность лечения синусита МКПД, является состояние естественного соустья дренированной пазухи. Если проходимость соустья не нормализуется, трудно рассчитывать на излечение синусита. J.Sipila & J.Suonpaa (1990) проводили лечение фронтита трепанопункцией и дренированием лобной пазухи, контролируя проходимость носо — лобного соустья методом компьютерной манометрии. Они рекомендуют этот метод для определения времени удаления дренажа. B.Bertrand (1990)

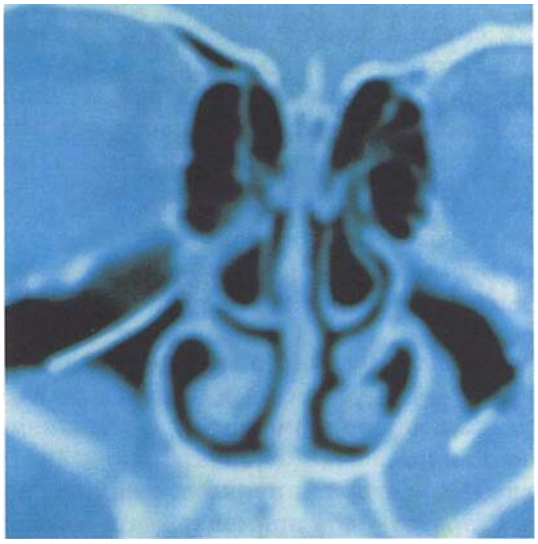

Рис. 6. КТ околоносовых пазух в коронарной проекции. В обеих верхнечелюстных пазухах определяются "забытые" дренажные трубки, в местах их контакта со слизистой оболочкой — выраженный отек Слизистой оболочки. Снимок из коллекции Gerald Wolf (Graz University Clinic, Austria].

использовал синусоманометрию для оценки проходимости соустья верхнечелюстной пазухи и эффективности лечения гайморита МКПД. Эти методы хороши для научных исследований, но не находят широкого применения в ежедневной клинической практике.

Для оценки проходимости соустья пунктированной или дренированной пазухи мы пользуемся простой схемой, предусматривающей 3 степени нарушения проходимости соустья. Для этого шприцом, подключенным к игле или дренажной трубке, производим сначала аспирацию содержимого, а затем — промывание пазухи. Классификация степеней нарушения функции естественного соустья пазухи представлена в таблице 4.

Таблица 4

Схема оценки проходимости естественного соустья околоносовой пазухи

При аспирации в шприц поступает воздух или жидкое содержимое пазухи, при промывании жидкость свободно изливается в полость носа - НОРМАЛЬНАЯ ПРОХОДИМОСТЬ СОУСТЬЯ
При аспирации в шприце создается отрицательное давление, при промывании жидкость свободно попадает в полость носа — НАРУШЕНИЕ ПРОХОДИМОСТИ I СТЕПЕНИ, свидетельствующее о наличии клапанного механизма и отрицательного давления в пазухе
Аспирация из пазухи невозможна, промывание удается лишь при усилении давления на поршень шприца — НАРУШЕНИЕ ПРОХОДИМОСТИ II СТЕПЕНИ
Ни аспирация, ни промывание пазухи невозможны — полная блокада соустья или НАРУШЕНИЕ ПРОХОДИМОСТИ III СТЕПЕНИ

Этот метод оценки проходимости соустья прост и не требует никаких дополнительных инструментов, кроме тех, которые используются для пункции и дренирования. Ежедневное исследование состояния соустья при наличии постоянного дренажа является хорошим критерием эффективности лечения. Мы считали лечение гайморита и фронтита достаточно эффективным только в случае положительной динамики этого показателя и восстановлении его до нормы или хотя бы до I степени.

ПОКАЗАНИЯ К ДРЕНИРОВАНИЮ ОКОЛОНОСОВЫХ ПАЗУХ

Дренирование дает возможность целенаправленного медикаментозного воздействия на воспалительный процесс в околоносовых пазухах любой распространенности и локализации. Однако, вопрос о возможностях дренажного метода и показаниях к его применению не решен окончательно. МКПД незаменим в детской практике, где каждая повторная пункция сопряжена с новой психической травмой пациента. Разработаны и применяются в детской практике дренирование верхнечелюстной (Е.АЕвдощенко, Н.Я.Лекарева, 1976), лобной пазух (Б.В.Шеврыгин, В.И.Сигарев, 1975), решетчатого лабиринта (С.А.Лазарев, 1984).

Дренирование верхнечелюстной пазухи и перфузии в них растворов антисептиков в сочетании с небольшими вмешательствами в области свища позволяют избежать радикальной операции у 87% больных одонтогенным гайморитом (А.В.Мельников, 1984; В.В.Лузина и соавт., 1986). Лечение противогрибковыми препаратами через дренаж позволяет добиться выздоровления при экссудативных формах грибкового синусита (Г.З.Пискунов, 1984).

Бесспорна эффективность МКПД при острых, подострых и хронических экссудативных синуситах. При продуктивных формах считается показанным хирургическое лечение. В то же время Г.Н.Склабинский и соавт. (1977) начинали лечение полипозно — гнойной формы синусита с полипотомии и дренирования верхнечелюстных пазух и только при неэффективности такого лечения через 10— 15 дней прибегали к радикальной операции. В результате комплексного лечения 230 больных полипозным синуситом, включавшем внутриносовые корригирующие операции, удаление полипов, дренирование пораженных синусов и местную медикаментозную терапию, ближайшие положительные результаты были получены у 91,3% больных. В сроки наблюдения от 1 до 7 лет ремиссия была достигнута у 70% (Г.З.Пискунов, АС.Лопатин, 1987). Обратимость изменений слизистой оболочки околоносовых пазух при полипозном синусите была подтверждена данными рентгенграфии (Рис. 7—10).

Приведенные данные свидетельствуют о высокой эффективности МКПД при различных формах воспалительного процесса в любых околоносовых пазухах. Широкое распространение и повсеместное увлечение функциональной

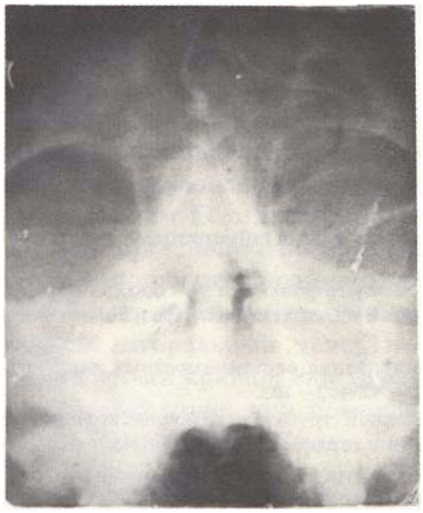

Рис. 7. Рентгенограмма с контрастированной правой верхнечелюстной пазухи больного с хроническим полипозно — гнойным пансинуситом. Отмечается резкое неравномерное утолщение слизистой оболочки контрастированной пазухи.

Рис. 8. Рентгенограмма того же больного через 8 суток, после проведенного курса лечения. Практически полная нормализация рельефа слизистой оболочки.

Рис. 9. Рентгенограмма с контрастированием правой верхнечелюстной пазухи больного с хроническим полипозно — гнойным гемисинуситом. Полипозные изменения слизистой оболочки в верхне — латеральных отделах пазухи.

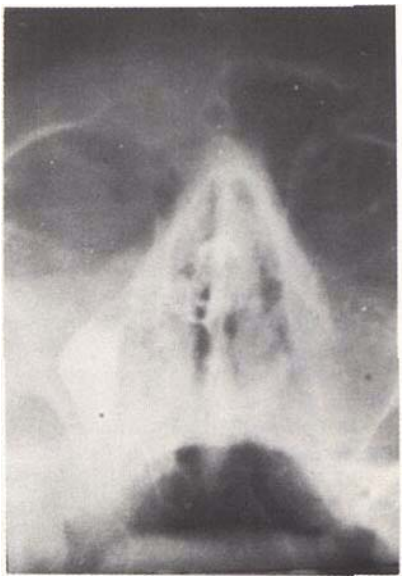

Рис. 10. Рентгенограмма того же больного через 14 суток после проведенного курса лечения. Отчетливый регресс полипозных изменений слизистой оболочки контрастированной пазухи.

эндоназальной хирургией не должно быть причиной для предания этого метода забвению.

ЛИТЕРАТУРА

1. Антонюк М. Р. Трепанопункция лобной пазухи в диагностике и терапии // Вестн. оторинолар. — 1958. — N6. - С. 67 — 74.

2. Аронский А. И. К методике щадящего консервативного лечения гайморитов // Журн. ушн. нос. и горл. бол. — 1960. — N4. - С. 63-64.

3. И. Т. Батюнин, В. А. Краснов. Фронтотомия с шунтированием — щадящий метод хирургического лечения больных при воспалении лобных пазух в условиях стационара и поликлиники // Там же - 1983. - N1. - С. 56-59.

4. Безшапочный С. Б. , Белый В. Ф. Методика дренирования верхнечелюстных пазух при лечении гайморитов // Вестн. оторинолар. — 1976. — N1. — С. 102—103.

5. Бобров В. М. Модификация укороченной дренажной трубки с самофиксирующимся устройством для верхнечелюстной пазухи //Журн. ушн. нос. и горл. бол. — 1985. — N5. — С. 79 — 80.

6. Болотинская Е. С. О лечении подострых и хронических гайморитов в условиях поликлиники // Вестн. оторинолар. — 1971. — N5. — С. 91 — 92.

7. Брофман А. В. Троакар для эндоназального дренирования верхнечелюстной пазухи // Журн. ушн. нос и горл. бол. — 1985. — N1. — С. 80-81.

8. Бусел О. И. Эластичный дренаж для лечения воспаления верхнечелюстной пазухи // Вестн. оторинолар. - 1985. - N4. - С. 12- 13.

9. Бучацкий М. В. Трепанопункция фронтальной пазухи через носовой ход // Журн. ушн. нос. и горл. бол. - 1976 - N3. - С. 111-112.

10. Геккер Я. И. К методике эндоназального вскрытия гайморовой пазухи // Там же — 1960. - N6. - С. 88-89.

11. Гладуш Ю. И. Экссудативный этмоидит и его лечение: Автореф. лис. . . . канд. мед. наук. - Киев, 1985.

12. Гольденберг Л. С. Модификация и способ изготовления трубок для дренирования верхнечелюстной пазухи // Журн. ушн. нос. и горл. бол. — 1983. — N1. — С. 75 —76.

13. Гороховский В. А. Модификация иглы Куликовского для проведения дренажа в верхнечелюстную пазуху // Там же — 1981. — N4. — С. 84—85.

14. Дайняк Л. Б. , Мальцев А. Г. Дренирование лобных пазух через естественные пути при лечении экссудативных фронтитов // Вестн. оторинолар. — 1974. — N4. — С. 34—38.

15. Евдощенко Е. А., Лекарева Н. Я. Тефлоновый дренаж в комплексном лечении хронического гайморита у детей // Журн. ушн. нос. и горл. бол. — 1976. — N4. — С. 7— 13.

16. Едина к Е. Н. Принудительная аэрация в терапии хронических гайморитов // Вестн. оторинолар. — 1981. — N5. — С. 35 — 37.

17. Единак Е. Н. О принудительной аэрации при комплексном лечении больных гайморитом // Журн. ушн. нос. и горл. бол. — 1982. — N4. — С. 25 — 28.

18. Единак Е. Н. Новый способ фиксации дренажной трубки в стенке верхнечелюстной пазухи // Вестн. оторинолар. — 1983. — N3. - С. 83 — 84.

19. Единак Е. Н. , Попа В. А. Об эндоназальном длительном дренировании верхнечелюстных пазух у больных гайморитом // Здравоохранение. — Кишинев, 1981. — N5. — С. 23 — 26.

20. Еремычев В. А. , Селезнев В. И. , Селезнева Т. И. Игла для пункции и дренирования верхнечелюстной пазухи // Мед. техника. — 1974. — N5. — С. 54—55.

21. Иоффе Н. С. Игла для эндоназального дренирования верхнечелюстных пазух // Журн. ушн. нос. и горл. бол. — 1984. — N3. — С. 81 — 82.

22. Карал— Оглы Р. Д. Лечение больных фронтитом трепанопункцией. — Кишинев.: Штиинца, 1978.

23. Карал— Оглы Р. Д. Лечение воспалительных заболеваний верхнечелюстных и лобных пазух.

- Кишинев. : Штиинца, 1983.

24. Козлов В. С. Диагностика заболеваний околоносовых пазух с применением препаратов на основе крахмально — агарового геля: Автореф. дис. . . . канд. мед. наук. — М. , 1984.

25. Корнеев С. Т. Щадящий метод лечения гайморитов с применением постоянного металлического дренажа // Журн. ушн. нос. и горл. бол. — 1977. — N1. — С. 91 — 92.

26. Костышин А. Т. Набор инструментов для дренирования верхнечелюстной пазухи при лечении гайморита // Там же. - 1978. - N4. - С. 109-110.

27. Костышин А. Т. Локальная гипербарическая оксигенация при лечении гайморитов // Вестн. оторинолар. — 1979. - N2. — С. 47-49.

28. Кусков В. В., Солодилов В. Ю., Долгун А. Г. и др. Лечение гайморитов дренированием через переднюю стенку // Тезисы респ. конф. оториноларингологов Таджикистана. — Душанбе, 1982. — С. 108-109.

29. Лазарев С. А. Эндоназальные хирургические и микрохирургические вмешательства на пазухах решетчатой кости у детей с их анатомо — топографическим обоснованием: Автореф. дис. . . . канд. мед. наук. — М. , 1984.

30. Лапченко С. Н. , Устьянов Ю. А. Способ визуальной прицельной пункции клиновидной пазухи // Журн. ушн. нос. и горл. бол. — 1986. — N2. — С. 61 — 66.

31. Лапов С. П. , Солдатов В. С. О трепанопункции лобной пазухи // Вестн. оторинолар. — 1963. - N6. - С. 35-38.

32. Лиманский С. С. Способ катетеризации верхнечелюстных пазух // Там же. — 1977. — N4. - С. 57-59.

33. Лузина В. В. , Мануйлов О. Е. , Мельников А. В. Амбулаторное лечение больных одонтогенным гайморитом // Стоматология. — 1986. — N2. — С. 60 — 62.

34. Мельников А. В. Возможности щадящих методов лечения гайморита, связанного с патологией полости рта // Вестн. оторинолар. — 1984. — N3. — С. 30 — 33.

35. Московченко Н. А. , Тондий Л. Д. , Никонов Н. И. Изменение содержания сывороточных иммуноглобулинов, а также активности церулоплазмина в процессе лечения больных острыми риносинуситами // Журн. ушн. нос. и гор. бол. — 1983. — N3. — С. 12—17.

36. Мостовой С. И. , Макуха А. Л., Бучацкий М. В. Способ диагностики заболеваний основной пазухи // Там же. - 1974. - N1. - С. 118-119.

37. Пархомовский М. А. , Эйдельштейн С. И. Применение депо —препаратов при лечении хронического воспаления верхнечелюстной пазухи // Вестн. оторинолар. — 1972. — N4. — С. 48 — 52.

38. Перегуд Г. М. Метод прицельной пункции сфеноидальной пазухи // Там же. — 1966. — N1. - С. 55-60.

39. Пискунов Г. 3. Клиника, диагностика и щадящие методы лечения хронического этмоидита: Дис. . . . докт. мед. наук. — М. , 1984.

40. Пискунов Г. 3. , Кострова И. Н. Применение кислорода в лечении больных хроническими гнойными синуитами // Журн. ушн. нос. и горл. бол. — 1980. — N4. — С. 21 — 23.

41. Пискунов Г. 3. , Лопатин А. С. Щадящее лечение полипозного синусита // Вестн. оторинолар. — 1987. - N3 — С. 49 — 53.

42. Пискунов С. 3. Функциональная диагностика и лечение различных форм ринита: Дис. . . докт. мед. наук. — М. , 1986

43. Полубуткин П. В. Дренирование верхнечелюстных пазух при аллергической форме хронического вазомоторного ринита // Труды Моск. НИИ уха, горла и носа. — Вып. 22. — М. , 1976. - С. 58-61.

44. Потапов И. И. Троакар для пункции лобных пазух // Избранные вопросы клинической оториноларингологии. — М. , 1959. — С. 107—110.

45. Сватко Л. Г. , Красножен В. Н. Применение локальной оксигенации с одномоментной перфузией при лечении экссудативного гайморита // Вестн. оторинолар. — 1992. — N4. — С. 27 — 28.

46. Сивенкова Е. П. , Каневский С. Х. Постоянное дренирование пазух в лечении острых и хронических синуитов // Материалы респ. конф. оторинолар. — М. , 1980. — С. 101 — 102.

47. Склабинский Г. Н. , Малхасян Т. С. , Морозова М. А. Опыт лечения хронических

экссудативных гайморитов с помощью дренажей // На страже здоровья человека. Сборник статей врачей Калужской обл. — Калуга, 1977. — С. 36 — 42.

48. Стенквист М. , Янерт М. , Реслунд Л. , Олен Л. Измерение проникновения лоракарбефа в содержимое верхнечелюстной пазухи с помощью устройства «Синожект» // Российская ринология. — 1984. - Приложение 2. - С. 57.

49. Тарасов Д. И. , Асланян Г. Г. Щадящий принцип лечения больных хроническим экссудативным гайморитом (Методические рекомендации). — М. , 1973.

50. Тарасов Д. И. , Дайняк Л. Б. Щадящие методы лечения в оториноларингологии // Труды Моск. НИИ уха, горла и носа. - Вып. 22. - М. , 1976. - С. 4- 14.

51. Темкина И. Я. Патогенез, клиника и профилактика осложнений при пункции гайморовой пазухи. — М. : Медгиз, 1963.

52. Тобиас В. М. , Абдурахимова 3. С. Модификация метода трепанопункции лобной пазухи // Актуальные вопросы оториноларингологии. — Ташкент, 1978. — С. 30 —31.

53. Устьянов Ю. А. Пункция лобной пазухи тонкими иглами // Журн. ушн. нос. и горл. бол. - 1972. - N3. - С. 102-103.

54. Филонок С. Д. , Гаврилов В. В. Лечение гнойных гайморитов методом длительного дренирования // Там же. - 1976. - N3. - С. 94-95.

55. Шеврыгин Б. В. , Куранов Н. И. , Лазарев С. А. Хирургические и микрохирургические вмешательства в ринологии у детей (Лекция). — М. , 1982.

56. Шеврыгин Б. В. , Сигарев В. И. Прибор для трепанопункции лобной пазухи // Вестн. оторинолар. - 1975. - N5. - С. 84-85.

57. Яковенко Г. И. Наш опыт диагностики и лечения воспалительных заболеваний околоносовых пазух // Журн. ушн. нос. и горл. бол. — 1984. — N3. — С. 67 — 68.

58. Превчев Н. Лечение на максилярните синуити с престояващ катетър // Ото —рино — ларингология (София). - 1969. - Т. 6. - N3. - С. 122-128.

59. Antila J. , Kortekangos A. E. Frequent irrigation therapy in maxillary sinusitis // Rhinology. — 1989. - Vol. 27, N4. - P. 237-240.

60. Beck K. Weitere Erfehrungen mit der Stirnhohlenpunktion mil der Dreinage von au en bei Stimhohlenaiterungen // Archiv fur Ohren-, Nasen—, und Kehlkopfheilkunde. - 1937. - Bd. 142, N3. - S. 205-207.

61. Bertrand B. Nasosinal drainage lavage in chronic maxillary sinusitis // 13 Congress European Rhinologic Society. Abstract Book. - P. 16.

62. Biscardo G. , Galzolary P. II cateterisme del canale nasofrontale nel trattmento delle sinusiti frontale catarrale chroniche. Resultati a destenza // Ann. Laryng. (Torino). - 1967. - Vol. 66, N3. - P. 316-325.

63. Carenfelt C. Maxillary sinusitis. Effect of treatment on the local antibacterial defense // Acta Otolaryngol. - 1977. - Vol. 84, N5-6. - P. 440-445.

64. Carruthers M. O. Antral intubation and fixation // J. Laryngol. Otol. — 1955. - Vol. 69, N7. — P. 499-501.

65. Conley J. J. The use of plastic tubing in the treatment of chronic maxillary sinusitis // Ann. Otol. Rhinol. Laryngol. - 1947. - Vol. 56, N3. - P. 678-683.

66. Corlieu P. Endoscopy of the sphenoid sinus // Rhinology. — 1988. — Suppl. 1. — P. 163.

67. Draf W. Endoscopy of the paranasal sinuses. - Berlin. : Springer—Verlag, 1983.

68. Faier S. Z. Treatment of chronic sinusitis with penicillin // Arch. Otolaryngol. — 1948. — Vol. 48, N5. - P. 507-520.

69. Forman F. S. A procedure for instilling penicillin into the antrum // Ibid. - 1947. - Vol. 45, N5. - P. 593.

70. Goode R. L. An antral catheter for maxillary sinusitis // Ibid. - 1970. - Vol. 91, N6. - P. 603.

71. Heermann J. Cavum —nase Plombe mit Antibiotike bei Kindem wegen Sinusitis maxillaris // Laryngol. Rhinol. Otol. - 1974. - Bd. 53, N11. - S. 836-837.

72. Hutchinson C. A. External proof-puncture of the frontal sinus // J. Laryngol. Otol. - 1939. -Vol. 54, N5. - P. 259-260.

73. Kummel W. Die Probenpunktion der Stimhohle // Wien. Med. Wschr. - 1921. - Bd. 71, N48. - S. 2058-2061.

74. Lemoyne J. Le punction du sinus frontal // Annales d'otolaryngologie. — 1947. — Vol. 64, N 11-12. - P. 649-655.

75. Lemoyne J. Le point sur la trepano —punction du sinus frontal//Ibid. — 1974. — Vol. 91, N 1-2. - P. 5-12.

76. ReichelH. VorstellungeinerverbesseptenkanulazurBeck-Punktion//HNO. — 1974. - Bd.22, N5. - P. 162.

77. Sale G. G. , Diamond E. H. Chronic suppurative maxillary sinusitis treated locally with penicillin with a new method // Arch. Otolaryngol. — 1944. - Vol. 40, N5. — P. 406-408.

78. SandersonB. A. Physiologic maxillary antrostomy — update//Laryngoscope. — 1983. — Vol.93, N2. - P. 180- 183.

79. Sipila J. , Suonpaa J. Patency of the ductus nasofrontalis during the healing process of trefined acute frontal sinusitis // 13 Congress European Rhinologic Society. Abstract Book. — 1990. — P. 276.

80. Walford A. Treatment of maxillary sinusitis by instillation of penicillin // J. Laryngol. Otol. — 1949. - Vol. 63, N1. - P. 36.

81. Zange J. , Moser F. Der Ductus nasofrontalis bei Stirnhohlen erkenkungen und des Beckcshe Punktionsverfehren in seiner Bedetung fur Diagnostik and Therapie // Archiv fur Ohren — Nasen— und Kehlkopfheillcunde. - 1940. - Bd. 147, N2-3. - S. 114-138.

Lopatin A.S., Piskunov G.Z.

INDWELLING CATHETERIZATION OF PARANASAL SINUSES

Since the beginning of the XX century different methods of puncture and indwelling catheterization of maxillary and frontal sinuses have been introduced. Catheterization of sphenoid sinus and ethmoidal cells has been elaborated later. Presence of indwelling tube allows evacuation of pathological contents from diseased sinus, repeated injections of necessary medicines and oxigenation. The authors consider that the term of sinus catheterization should not exceed 10 days. A catheter left in sinus for a longer period in 22,1% of patients produces mucosa irritation and swelling, which can be a reason for a failure of therapy. Patency of sinus ostium is of utmost importance when the method in question is used. A series of 230 patients with nasal polyposis were treated by indwelling catheterization of diseased sinuses after nasal septum and turbinate correction and polypectomy. 70% of these patients were free of symptoms in a distant follow —up (1—7 years). Reversibility of mucosa polypoid changes was confirmed by repeated contrast roentgenography. The paper concludes that wide acceptance of functional endonasal sinus surgery must not consign effective therapeutic methods to oblivion.

Схема операций состоит в следующем: из предверных разрезов под верхней губой по обе стороны от уздечки формируются тоннели по дну полости носа с переходом на боковые стенки и нижние отделы перегородки до сошника. Костной ложкой скарифицируется компактная пластинка кости. Необходимо стремиться сохранить целостность отслоенного мукопериоста, чтобы избежать контакта трансплантатов с полостью носа и вторичного инфицирования. При выраженной атрофии нижних носовых раковин их можно сформировать из пластинок губчатой аутокости, введенных в образованные тоннели на боковой стенке полости носа.

Трансплантат берется из гребня крыла подвздошной кости после послойного рассечения кожи, подкожной клетчатки, апоневроза наружной косой мышцы живота, надкостницы на протяжении 6 —7 см по гребню, не доходя 0,5—1 см до передне — верхней ости. Надкостница отсепаровывается в обе стороны от гребня, желобоватым долотом снимается и удаляется компактная кость. Берется необходимое количество губчатой аутокости, которая помещается в физиологический раствор для частичного удаления (отмывания) костного мозга. При необходимости в раствор может быть добавлено 25 — 50 мг гидрокортизона или его аналогов, а также антибиотик. Рана послойно ушивается наглухо.

После частичного отмывания костного мозга губчатая кость измельчается на кусочки величиной 0,2х0,2 см. При воссоздании нижних носовых раковин трансплантат забирается в виде длинных пластинок. В сформированные тоннели по дну носа плотно укладывается измельченная губчатая аутокость, начиная с задних отделов до уровня преддверного разреза. Необходимо следить за тем, чтобы не повредить в нижнем носовом ходе отверстие слезно — носового канала. При слишком широких носовых ходах последние могут быть сужены дополнительно со стороны перегородки и боковых стенок носа. Раны зашивают наглухо, в носовые ходы вводят тампоны с антисептиком.

В тех случаях, когда при озене в процесс вовлечены околоносовые пазухи, нужно вскрыть пазуху, тщательно удалить патологически измененные ткани, костной ложкой скарифицировать компактную замыкательную пластинку и заполнить пазуху измельченной губчатой костью с костным мозгом. Рана над пазухой зашивается наглухо. В послеоперационном периоде целесообразно назначить антибиотики широкого спектра действия.

МАТЕРИАЛ И МЕТОДЫ ИССЛЕДОВАНИЯ

По данной методике нами выполнено 30 реконструктивно — пластических операций у больных атрофическим ринитом и 19 у больных озеной в возрасте от 14 до 52 лет. Мужчин было 18, женщин — 31. У большинства больных длительность заболевания составляла от 5 до 10 лет.

Основным в дифференциальной диагностике атрофических ринитов и озены были жалобы больных, анамнез и объективные данные. У каждого

третьего больного озеной имели место рентгенологические и клинические данные о поражении околоносовых пазух и, прежде всего, верхнечелюстных. Всем больным проводились посевы на микрофлору и определение ее чувствительности к антибиотикам в до— и послеоперационном периодах, а также стандартные рентгено —томографические исследования. Функция мукоцилиарного аппарата изучалась по методике Г.И.Маркова (1985). Всем больным производилось в динамике иммунологическое исследование с определением содержания разных популяций лимфоцитов в периферической крови. Относительное и абсолютное содержание В —лимфоцитов определяли реакцией комплементарного розеткообразования (ЕАС —РОК) по методу S.F.Mendes etal. (1973), а относительное и абсолютное количество Т—лимфоцитов — реакцией спонтанного розеткообразования (Е —РОК) по M.Jondal et al. (1972). Субпопуляции Т —лимфоцитов определяли методом проточной цитометрии при помощи лазерного флюороцитометра "Spectrum III" фирмы "Ortho Diagnostic Systems" (США) с использованием моноклональных антител серии ОКТ той же фирмы. $ОКТ_3$ — позитивные клетки выявляли общую фракцию Т —лимфоцитов (Тс); $ОКТ_4$ — определяли хелперно — индукторные Т —клетки (Тх); $ОКТ_8$ — супрессорно — цитотоксические Т —клетки (Тс). Для выявления сывороточных иммуноглобулинов основных классов (IgG, IgM, IgA) и секреторного IgA в выделениях из полости носа использован метод простой радиальной иммунодиффузии в геле по L.Mancini et al. (1965). Содержание лизоцима в периферической крови и отделяемом полости носа определялось по методу А.К.Каграмановой и З.В.Ермольевой (1966). Достоверность полученных данных оценивали после статистической обработки с использованием ЭВМ.

РЕЗУЛЬТАТЫ И ИХ ОБСУЖДЕНИЕ

У двух больных атрофическим ринитом из 30 на рентгенограммах околоносовых пазух было выявлено пристеночное затемнение верхнечелюстных пазух, хотя при пункции патологического содержимого не было получено. У 7 больных озеной было отмечено различной степени снижение пневматизации пазух, в т.ч. у 5 при пункции получено патологическое содержимое. При микробиологическом исследовании посевов из носа и околоносовых пазух у больных атрофическим ринитом у 15 человек обнаружен золотистый стафилококк, у 9 пациентов выделен только эпидермальный стафилококк, в 4 случаях — в сочетании с золотистым стафилококком. У остальных больных встречались различные комбинации золотистого стафилококка, гноеродного стрептококка, аэробной палочки и дрожжеподобных грибов. Среди больных озеной у 9 выделен золотистый стафилококк в сочетании с эпидермальным и протеем, у 5 пациентов —эпидермальный стафилококк, сочетание последнего с гноеродным стрептококком выявлено у 4 больных, зеленящий стрептококк в ассоциации с протеем обнаружен у одного больного. У 6 из 7 больных микрофлора верхнечелюстных пазух и полости носа

была идентичной. Таким образом, доминирующей культурой как у больных атрофическим ринитом, так и озеной был золотистый стафилококк в монокультуре и в ассоциациях с другими микробами. Данные клеточного и гуморального иммунитета, содержание секреторного IgA; лизоцима в периферической крови и в секрете полости носа, показатели мукоцилиарного клиренса представлены в таблицах 1 и 2. Они свидетельствуют, что у больных атрофическим ринитом и озеной имеется существенное угнетение клеточного иммунитета, хотя достоверное снижение имело место только T_x при атрофическом рините и Т , а при озене $T_д$ $ОКТ_з$ и Т . Достоверное повышение содержания $B_д$ наблюдалось при озене. Показатель LT (HLADR-) (В —лимфоциты и активные

J^a

Таблица 1

Показатели клеточного • гуморального иммунитета, содержание лизоцима в периферической[1] крови и • секрете полости носа у лиц контрольной группы и у больных атрофическим ринитом до и после трансплантации губчатой аутокости и костного мозга, /М^ш/.

Показатели	Контрольная группа /п=2	Больные атрофическим ринитом /п=14/		Через три месяца после трансплантации /п=10/		
		а»с.ч.		абс. ч.		
Т -л /Е-РОК/.	54,5*2,13	1084*12.2	49,2*2,12	1002+18,4	53,5+1,57	
$B_д$ /ЕАС-РОК/,	22,6+0,53		24.2+1.05		24,7+1,26	
		1247+116,5	62,1+2,17	1189+84,4	65,3+1,56	1 258+90,5
$ОКТ_з$ /Т../.	46 6+2 21 303*1,95	891+44.3 618+50,8			43.9+1.10* 31,8*233	826+31.3
LTIa /HLADK*/. • %	25,4+0,81		24,0+1,5		24,0*1,0	
вмг%		1316+101,5		1224+112,4		1388*1253
Ig M. а мг%		129*13,7		157*17,3		138,4*18,5
Ig A, • мг%:		188*19,4		155*12,5		18О*14,8
		169+13,8				133+9,5*
Лизоцим. • мкг/мл: • периферической кроя		22.5*2,43				21,4*2,0*
		«5,7*5,25				
Мукоцилиарный клиренс,		15,4*1,9		2«.5*2.8		М.О*1.1*

Прнм<

i и е: Подчеркнутые значения показателем достоверно отличаются от таковых в контрольном группе; обозначенные звездочкой значения показателей достоверно отличаются от таковых до и после лечения, при Р<0,05.

Т —лимфоциты) был достоверно снижен при озене. Уменьшение содержания IgG и IgA в периферической крови у больных атрофическим ринитом были недостоверным, как и повышение содержания IgM. У больных озеной снижение содержания IgA и повышение содержания IgM в периферической крови было достоверным. По данным P.Brandtzaeg (1987) продукция IgA определяет выраженность местного иммунитета на уровне слизистых верхних дыхательных путей, и при его дефиците подавляется выработка секреторного компонента, но этот дефицит может полностью компенсироваться гиперпродукцией IgM. По данным Р.В.Петрова и А.А.Михайлова (1990) повышение содержания IgM и В — лимфоцитов может служить показателем изменений, связанных с рецидивом хронических заболеваний или с угрозой их развития.

Снижение содержания лизоцима в периферической крови и в секрете полости носа было достоверно снижено как при атрофическом рините, так и

Таблица 2

Показатели клеточного и гуморального иммунитета, содержание лиэоцима в периферической крови и в секрете полости носа у лиц контрольной группы и у больных оэеной до и после трансплантации губчатой аутокости и костного мозга, /M±m/.

Показатели		тр	тру	/п=12/		Через три месяца после трансплантации /п=10/	
			абс.ч.				
Т -л /Е-РОК/ ,		54Д±2,1Э		*43,6+1,82*		48,7±2,1	
В л /КАС-РОК/,	в мкл	22,6 + 0,53				23,5+1,15	481±12,6
ОКТэ /Тл+/,		67,1±1,65		34.7±1.27		593±2.2	1281±91,8
ОКТ4 /Тх/,		46,6±2,21	891±44,3	35.1+ 1,22	635±38,9	42,4±1,6	824±42,1*
OKTg /Te/,							
LTJa /HLADR±/.	в %	29,4*0,81		18,2+14		23,0±1,0*	
Ig. G,	в мг%				I174+96,5		
IgM,	в мг%		129±13,7		193±10,8		
IGA,	вмг%:						
в пери	ческой крови		188±19,4				146±12,1
	носа		*169±13Л*		*32,5+8,5.*		68,2±7.7*
Л	в мкг/мл:						
			22,5±2,43				
					7.4±0,6		10.1±0.7*
Мукоцилиарный клиренс,	в мин		15,4±1.9				32.4±3.7

Примечание:Подчеркнутые значения показателей достоверно отличают от таковых в контрольной звездочкой значения показателей достоверно отличаются от таковых до и после лечение, при Р<0,в5.

при озене. Время мукоцилиарного транспорта достоверно удлинялось при атрофическом рините и при озене.

Осложнений после хирургического лечения больных атрофическим ринитом и озеной в ближайшем и отдаленном периодах мы не наблюдали. У двух больных отмечено нагноение трансплантатов и их частичное секвестрирование. Этим больным ранее были выполнены стенозирующие операции в носу с использованием аллотрансплантатов.

Самочувствие больных атрофическим ринитом заметно улучшалось. Через 3 — 4 месяца после операций у всех исчезали или существенно уменьшались сухость в носу, дыхание становилось свободным, нормализовывалось обоняние. Слизистая носа становилась влажной, полнокровной, уменьшались или исчезали сухие корки, появлялась обычная слизь. Уже через месяц после операции улучшались показатели мукоцилиарного клиренса, повышалось содержание секреторного иммуноглобулина А, а еще через два —три месяца все эти показатели приходили к норме.

У большинства больных озеной через три месяца после операции исчезали характерные гнойные выделения. У некоторых длительно сохранялись, хотя и в небольшом количестве, корки в носу и носоглотке. Через 12 месяцев корки оставались у 4 из 19 оперированных. К этому же сроку у половины больных отмечено частичное рассасывание трансплантатов и расширение носовых ходов, хотя субъективно пациенты не отмечали ухудшения. Необходимо отметить, что несколько по —другому протекал послеоперационный период у больных, которым была произведена облитерация верхнечелюстных пазух.

Уже через три месяца у всех пациентов исчезали сухость в носу и гнойные корки, улучшалось обоняние. Слизистая оболочка носа и глотки становилась влажной, полнокровной. У этих же больных быстрее улучшалась функция мукоцилиарного аппарата, а показатели клеточного и гуморального иммунитета нормализовывались или приобретали тенденцию к нормализации.

У всех больных атрофическим ринитом показатели клеточного и гуморального иммунитета через три месяца после операции пришли к норме, и лишь содержание Т—лимфоцитов в крови было достоверно выше, чем до лечения. У больных озеной содержание IgA в крови и в секрете полости носа достоверно не изменялось в течение трех месяцев после операции, что указывало на глубокое органическое поражение слизистой оболочки носа и выраженный иммунодефицит. Положительные изменения в общем и местном иммунитете, как при атрофическом рините, так и при озене, по —видимому, обусловлены стимулирующим влиянием клеток костного мозга на антителогенез, осуществляемый с помощью растворимого медиатора, который в 2 — 3 раза увеличивает количество антителообразующих клеток (Р.В.Петров, А. АМихайлов, 1981).

У больных атрофическим ринитом и озеной до операции было достоверно снижено содержание лизоцима в периферической крови и в секрете полости носа, а после трансплантации губчатой аутокости и костного мозга эти показатели приобретали тенденцию к улучшению и нормализации, однако у больных озеной эта тенденция была менее существенной, чем при атрофическом рините.

ВЫВОДЫ:

1. В генезе атрофического ринита и озены имеет значение вторичный иммунодефицит, выражающийся угнетением клеточного и существенными нарушениями гуморального иммунитета. Нарушения местного иммунитета при атрофическом рините и озене обусловлены снижением содержания секреторного IgA в периферической крови, нарушением функции секреторного эпителия, снижением содержания лизоцима в периферической крови и секрете полости носа.

2. Однотипность иммунных нарушений, снижение содержания лизоцима и дисфункция мукоцилиарного аппарата при атрофическом рините и озене, говорят о том, что озена, по — видимому, является одной из форм или стадий атрофического процесса в полости носа и околоносовых пазухах.

3. Использование губчатой аутокости, частично лишенной костного мозга, в реконструктивно — пластических операциях при лечении атрофического ринита и озены является весьма эффективным и может применяться в отоларингологических стационарах. В основе такой эффективности лежат улучшение кровообращения и трофики тканей, высокая остеогенетическая активность губчатой аутокости и костного мозга, иммуноиндуцирующие свойства последнего.

ЛИТЕРАТУРА

1. Гениев А.Г., Мартыненко И.И., Абдулаев Х.А. К вопросу о хирургическом лечении больных атрофическим ринитом //Материалы межреспубликанской научно —практической конференции. - Душанбе: Б. И., 1968. - С. 100-101.

2. Дайняк Л.Б. Хронический атрофический насморк //Журн. ушн. нос. и горл. бол. — 1987. - N4. - С. 21-28.

3. Диденко В.И., Кюрдиан Г.В., Баженов В.С. Гистоморфологические и временные аспекты приживления различных трансплантатов, используемых для мастоидопластики //Материалы XXJX юбилейной научно — практической конференции врачей. — Рига, 1987. — С. 85 — 87.

4. Диденко В.И., Семикин Е.И., Сопина В.И. Интенсивность накопления радиоактивного фосфора (Р32) в трансплантатах, используемых для мастоидопластики — объективный показатель процесса перестройки и приживляемое™ //Материалы XXIX юбилейной научно — практической конференции врачей. — Рига, 1987. — С. 85 — 87.

5. Каграманова К.А., Ермольева З.В. Сравнительная характеристика методов определения активности лизоцима//Антибиотики. — 1966. — N11. —С. 917 — 919.

6. Марков Г.И. Транспортная функция мерцательного эпителия слизистой оболочки полости носа при воспалительных заболеваниях //Вестн. оториноляр. —1985. — N4. — С. 36 — 38.

7. Митин Ю.В., Васильев В.М., Федун Н.Ф., Черный В.С. Метод пластики латеральной стенки носа при хирургическом лечении больных озеной //Российская ринология. — 1993. — Приложение 1. - С. 59-60.

8. Петров Р.В., Михайлов А.А. Регуляторная роль костного мозга при иммунном ответе // Проблемы гематологии и переливания крови. — 1981. —N10. — С. 3 — 6.

9. Петров Р.В., Михайлов А.А. Оценка состояния здоровья практически здоровых лиц с помощью иммунологических показателей //Иммунология. — 1990. — N1. — С. 60 — 64.

10. Федун Н.Ф., Васильев В.М., Вильчинский А.И. Сужение просвета общих носовых ходов при атрофическом рините и озене полимерными материалами //Журн. ушн. нос. и горл. бол. — 1984. -N5. -С. 80-81.

11. Brandtzaeg P. Immunobarrieren der Schleimhaut der oberer Luft und Speise Wege //Laryngol. Rhinol. Otol. - 1987. - Bd. 66, N5. - S. 225-236.

12. Calarasu R., Dimitriu T. Recalibraca roselor nazale eu materiale aloplastice in ozena // Otorinolaringologia. - 1988. - Vol. 33, N4. - P. 303-306.

13. El — Salam A., Barbary E., Vassin A. et al. Histopatological and histochemical studies on atrophic rhinitis //Journ. Laryngol. - 1970. - Vol. 84, N11. - P. 1103-1112.

14. Gray F., Barton R., Wright J. et al. Primary atrophic rhinitis. A scaning electron microscopic (SEM) study //Laryngol. Otol. - 1980. - Vol. 94, N9. -P. 985-992.

15. Han Sen Chen. Desquamtion and squamotransformation of rhinomucosa as *a* prodromal sign of atrofic rhinitis //Laryngol. Rhinol., Otol. -1981. - Vol. 46, N6. - P. 327-328.

16. Jondal M., Holm G., Wigzell H. Surface markers on human T and B lymphocytes. I. A large population of lymphocytes forming non immune rosettes with shup blood cells //Journ. Experim. Med. — 1972. - Vol. 136, N-2. - P. 207-215.

17. Mancini L., Carbonaro A.O., Harems J.F. Immunochemical quantitation of antigens by single radial diffusion//Immunochemistry. - 1965. - Vol. 11. -P. 234-254.

18. Mendes S.F., Tolnai M.E. , Silvera N.P. et al. Technical aspects of the rosette test used to detect human complement receptor (B) and sheep erythrocyte finding (T) lymphocytes //Journ. Immunol. — 1973. - Vol. I11, N3. - P. 860-867.

19. Mygind N., Thomsen J., Jordensen M. et al. Ultrastructural changes of the epitelium in atrophic rhinitis. Scaning electron microscopic studies //Acta Otolaryngol. —1974. — Vol. 77. — P. 439 — 446.

20. Sinha S., Sardana D., Rajvanski V. A nine years review of 273 cases of atrophic rhinitis and its managment //Laryngol. Otol. - 1977. - Vol. 91, N7. -P. 591-600.

Didenko V.I., Gusakov A.D.

Plastic and reconstructive surgery for atrophic rhinitis and ozena using spongy bone and bone marrow transplants

Reimplantation of spongy bone partially void of bone marrow was performed in 30 patients suffering from atrophic rhinitis and in 19 patients with ozena. Conventional tomography of paranasal sinuses, microbiological analyzis, investigations of local and humoral immunity, lysozyme concentration in nasal mucus and peripherial blood, mucociliary transport study were performed in these patients. Considerable deterioration of local and humoral immunity, lysozyme concentration, and mucociliary transport in these patients was revealed preoperatively. 4 — 6 months follow —up after surgery proved clinical improvement. Normalization of local and humoral immunity, SIgA and lysozyme concentration and mucociliary transport was noticed almost in all cases of atrophic rhinitis and in 76,6% cases of ozena. The authors conclude that the surgical treatment of nasal atrophic diseases is an effective method reestablishing specific and non-specific tissue resistance.