АНАТОМИЧЕСКАЯ ТЕРМИНОЛОГИЯ ВНУТРИНОСОВЫХ СТРУКТУР И ОКОЛОНОСОВЫХ ПАЗУХ

Пискунов Г.З.

Правый крючковидный отросток, средняя раковина, булла, средняя раковина

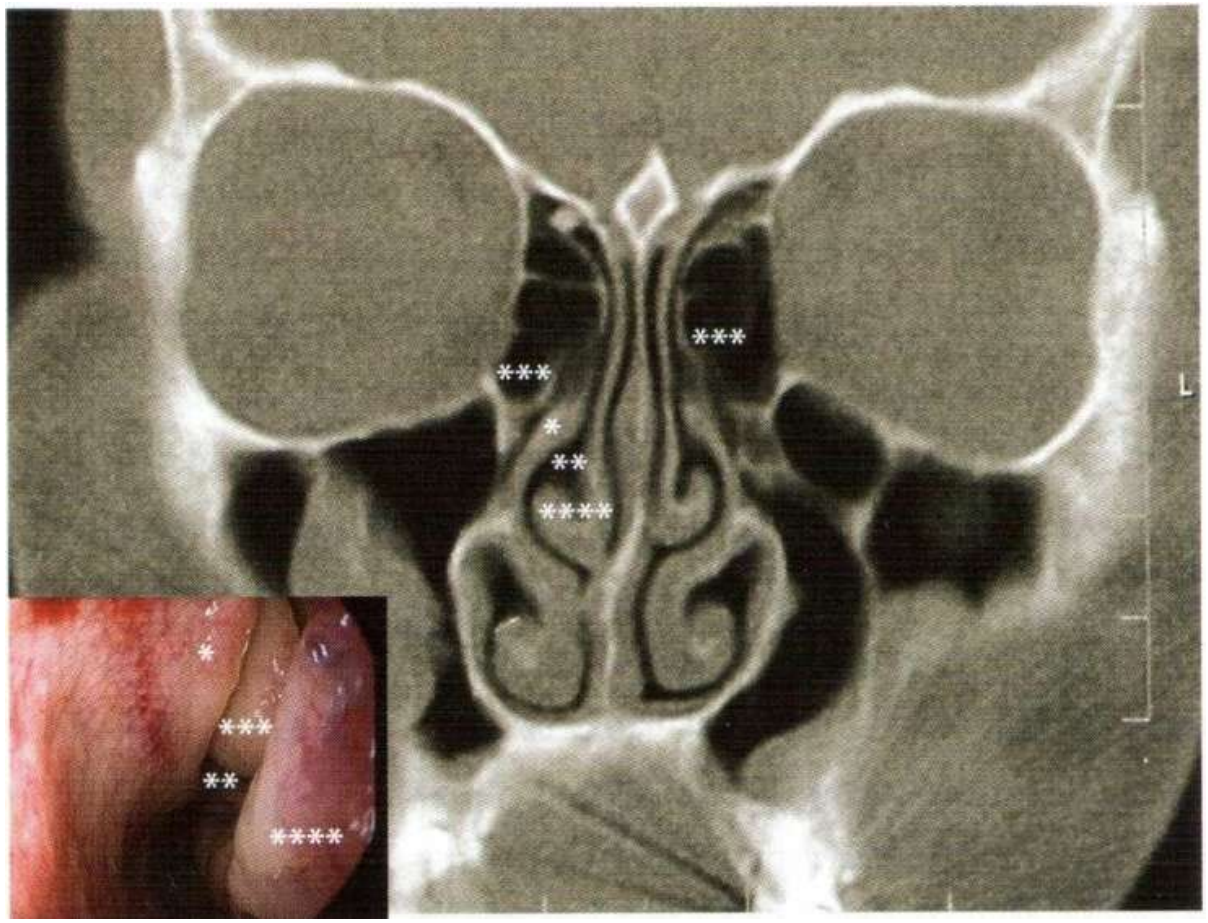

Правый крючковидны отросток достигает основание черепа, левый достигает средней раковины

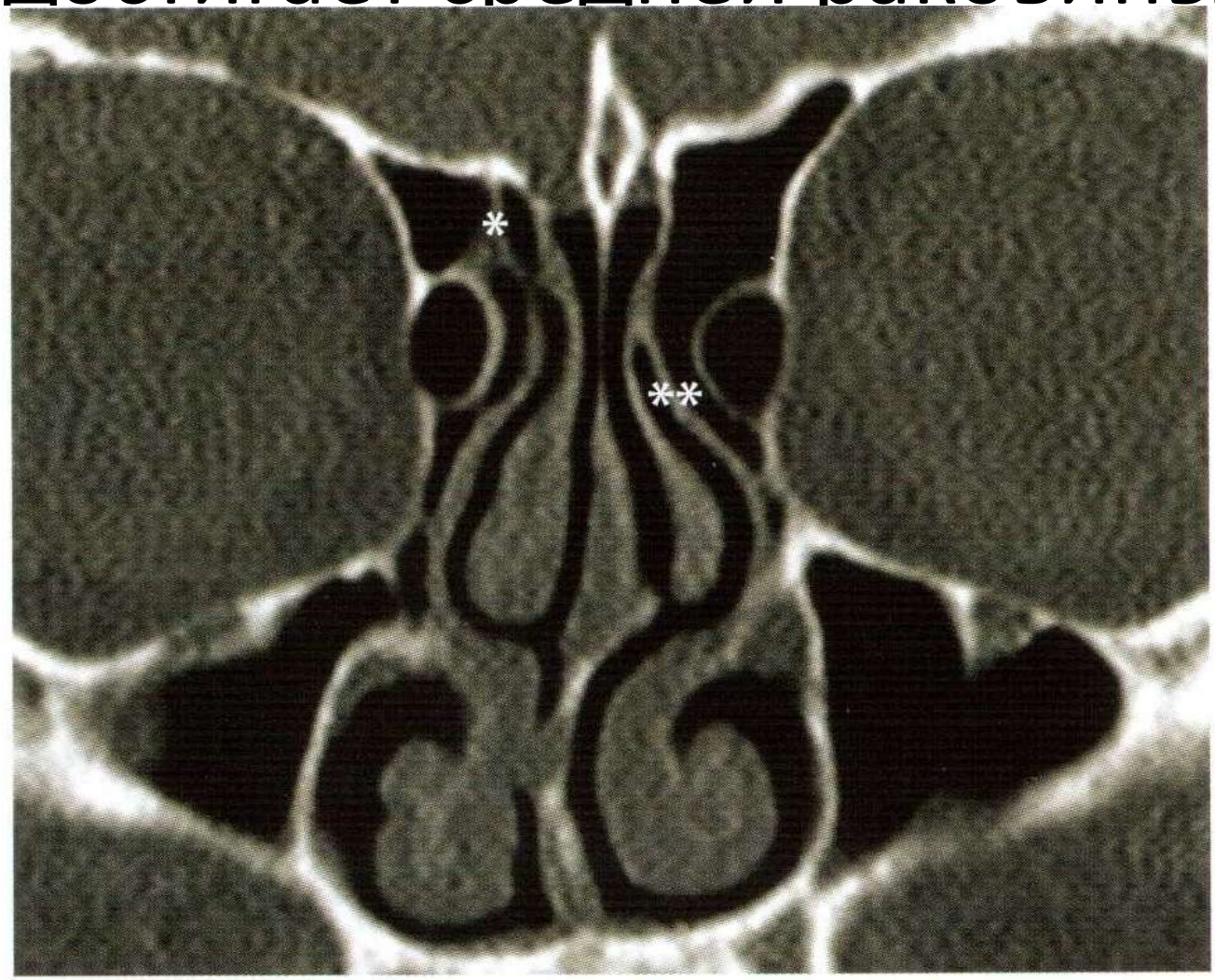

Правый крючковидный отросток достигает основание черепа, левый – терминальной ямки, В- левая терминальная ямка; С- вид лобной пазухи после резекции левого терминальной ямки

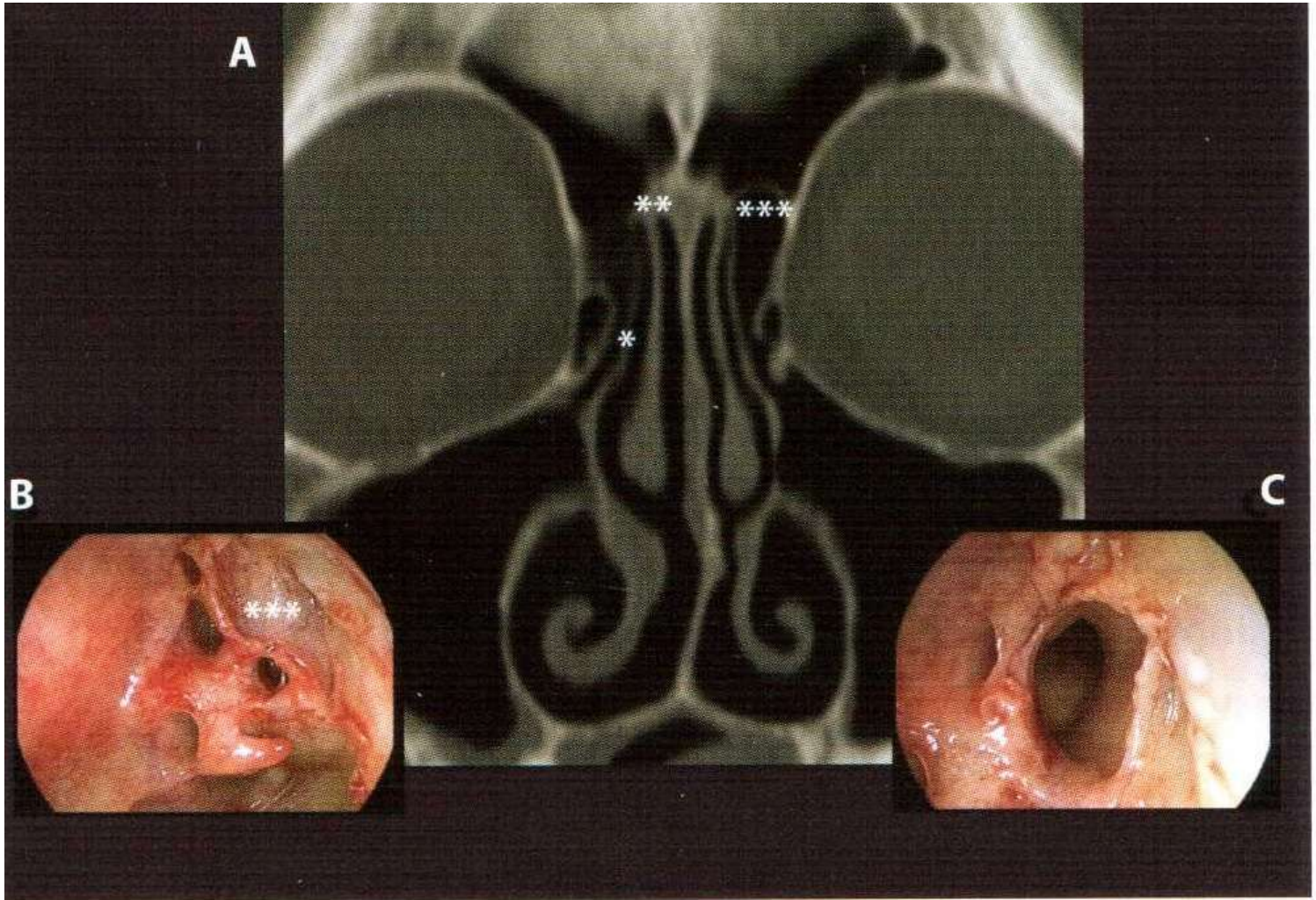

Вывернутый крючковидный отросток

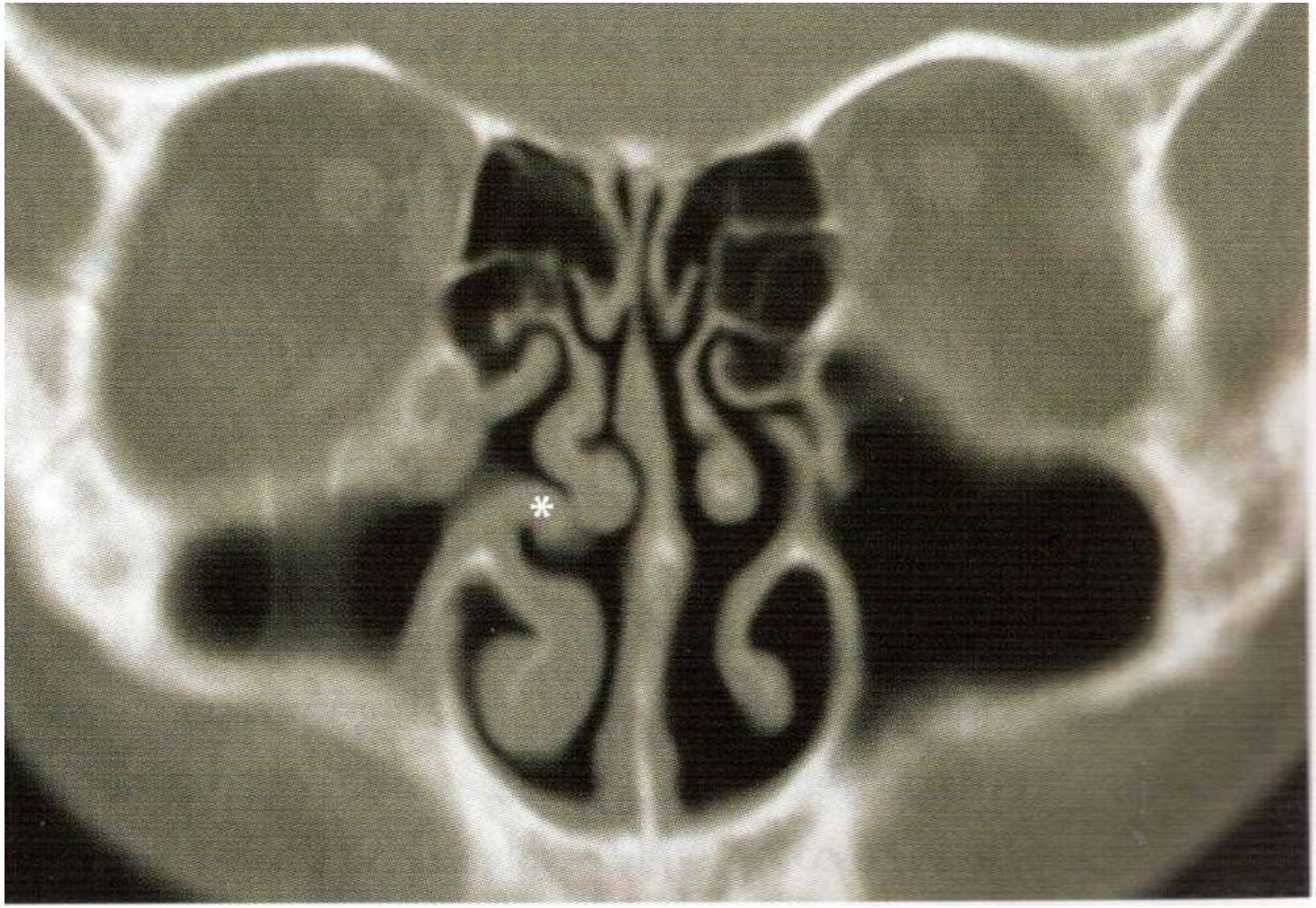

Правый крючковидный отросток вывернут

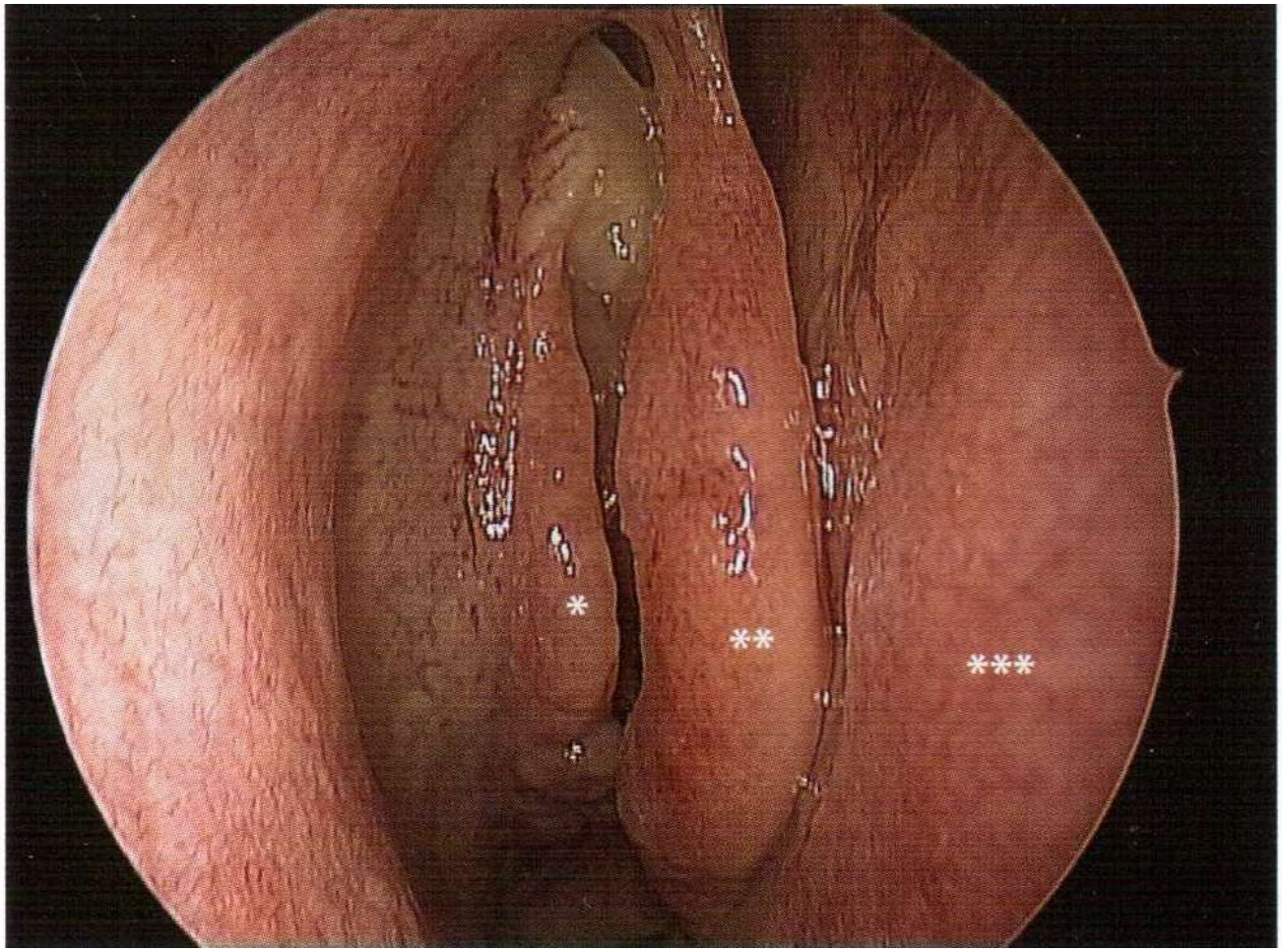

Воздушные полости в крючковидном отростке с двух сторон

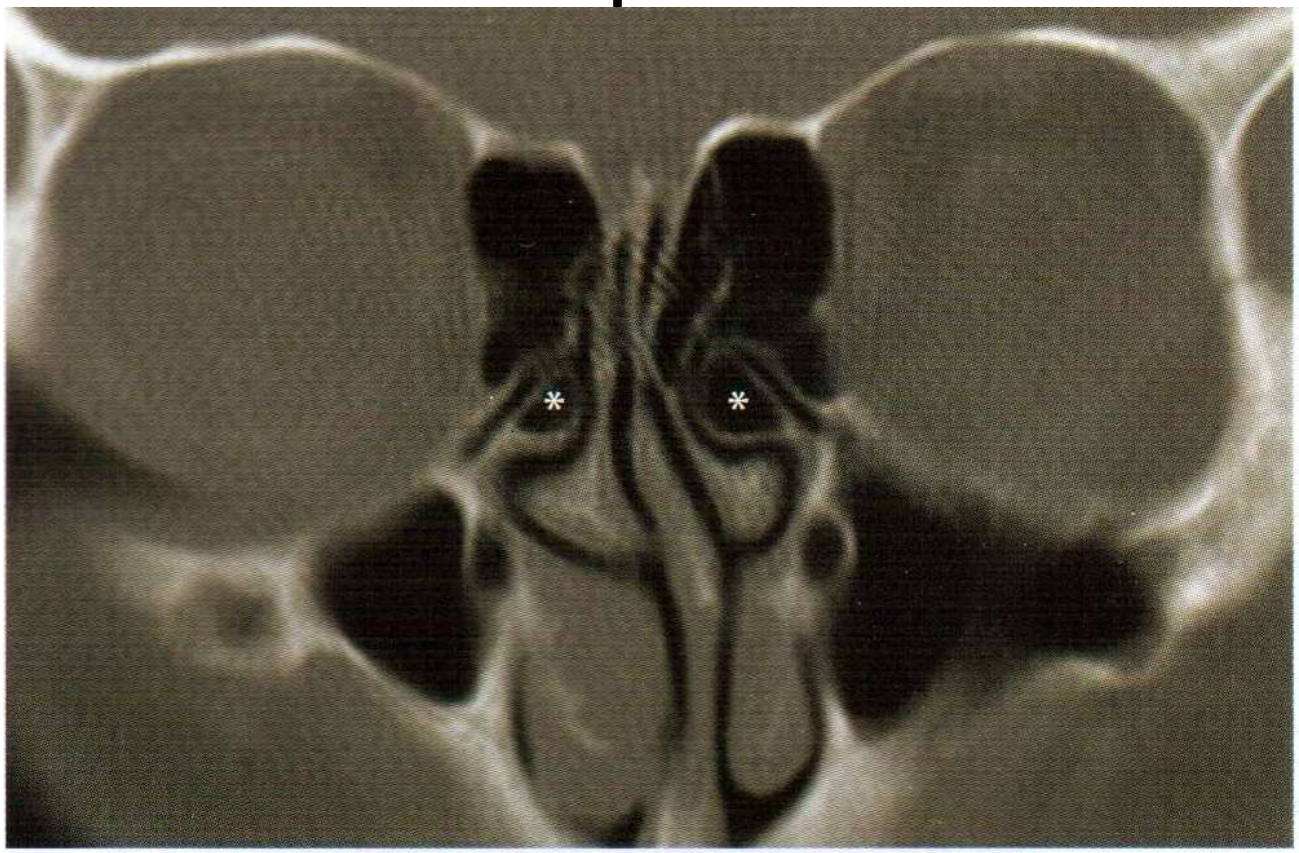

Правый крючковидный отросток вогнут, ателектаз инфундибулум, гипоплазия пазухи

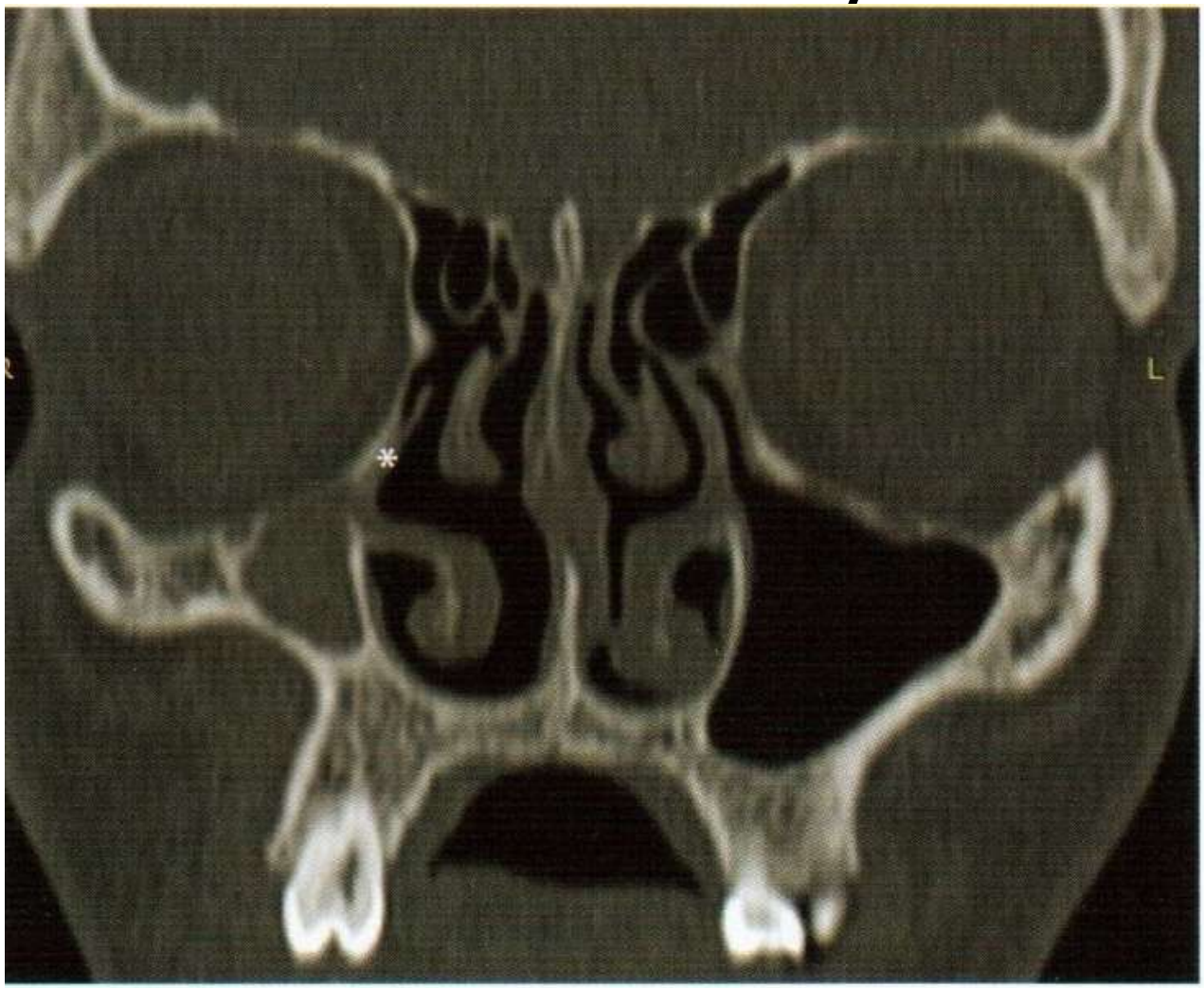

Agger nasi. B-до операции; C-после

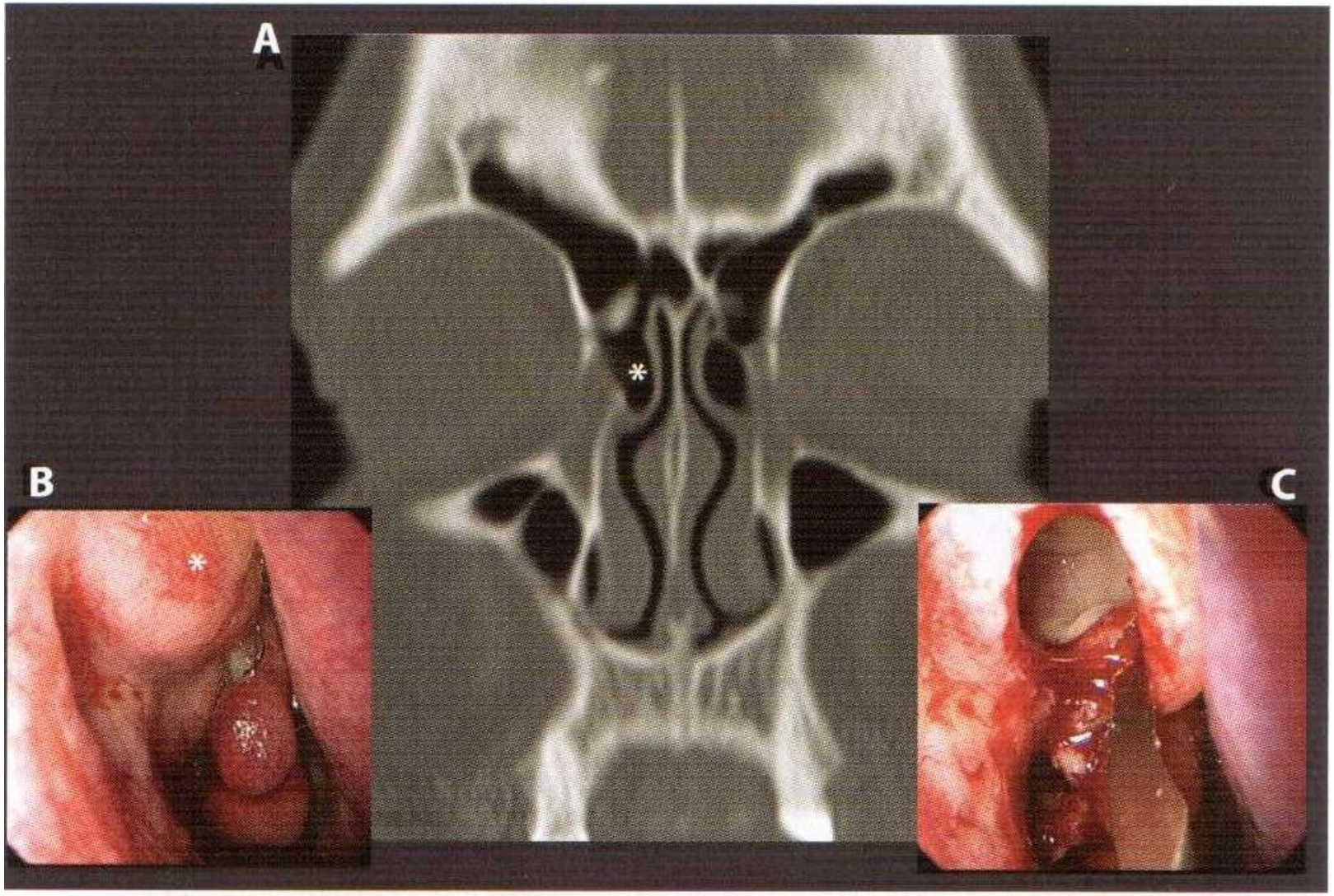

Средняя раковина, крючковидный отросток, средний носовой ход

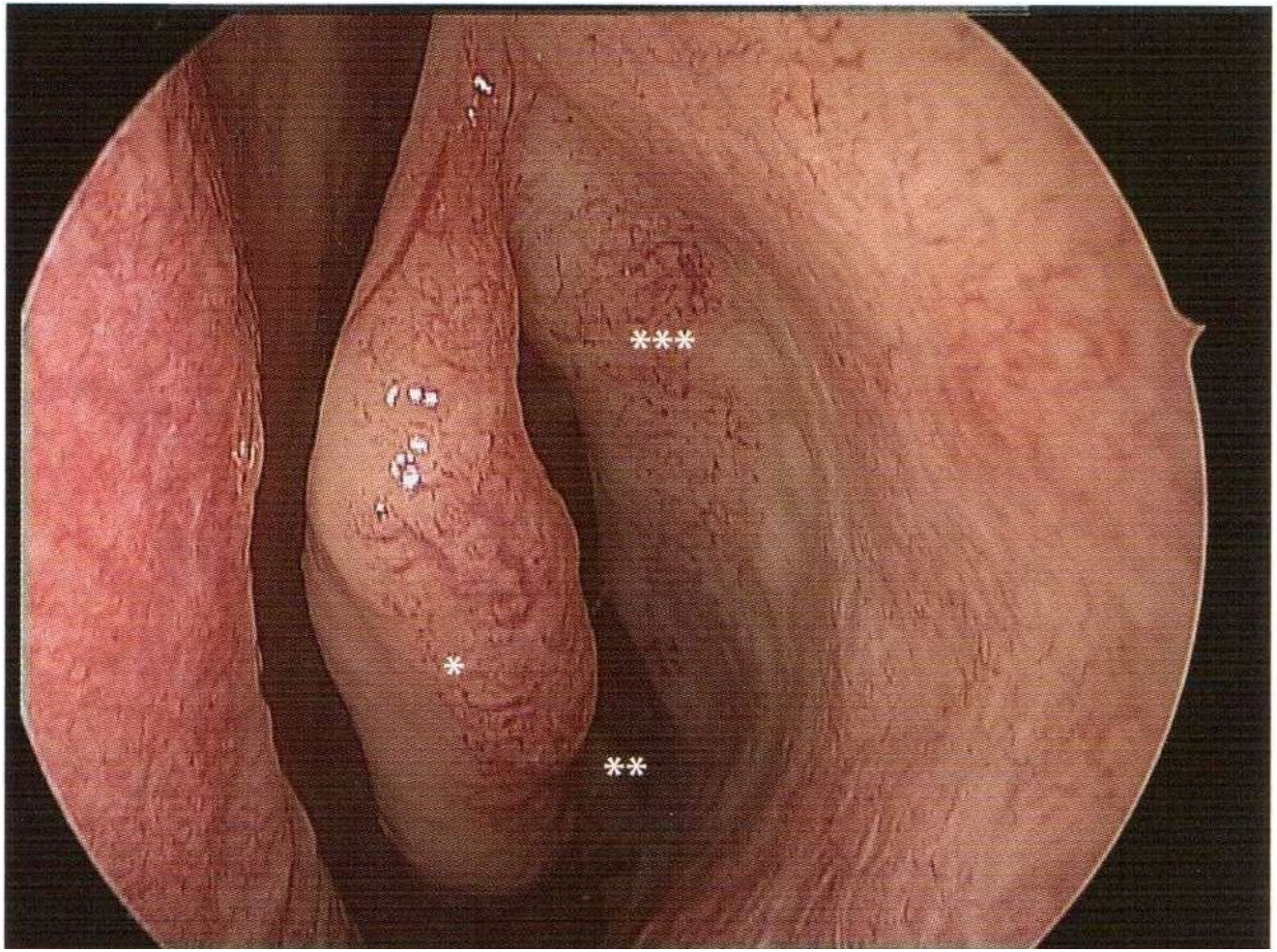

1. лобная пазуха; 2. лобный карман; 3. крючковидный отросток; 4. полулунная щель; 5.булла; 6.супраболлярный карман; 7. ретрабуллярный карман; 8. основная пластинка;

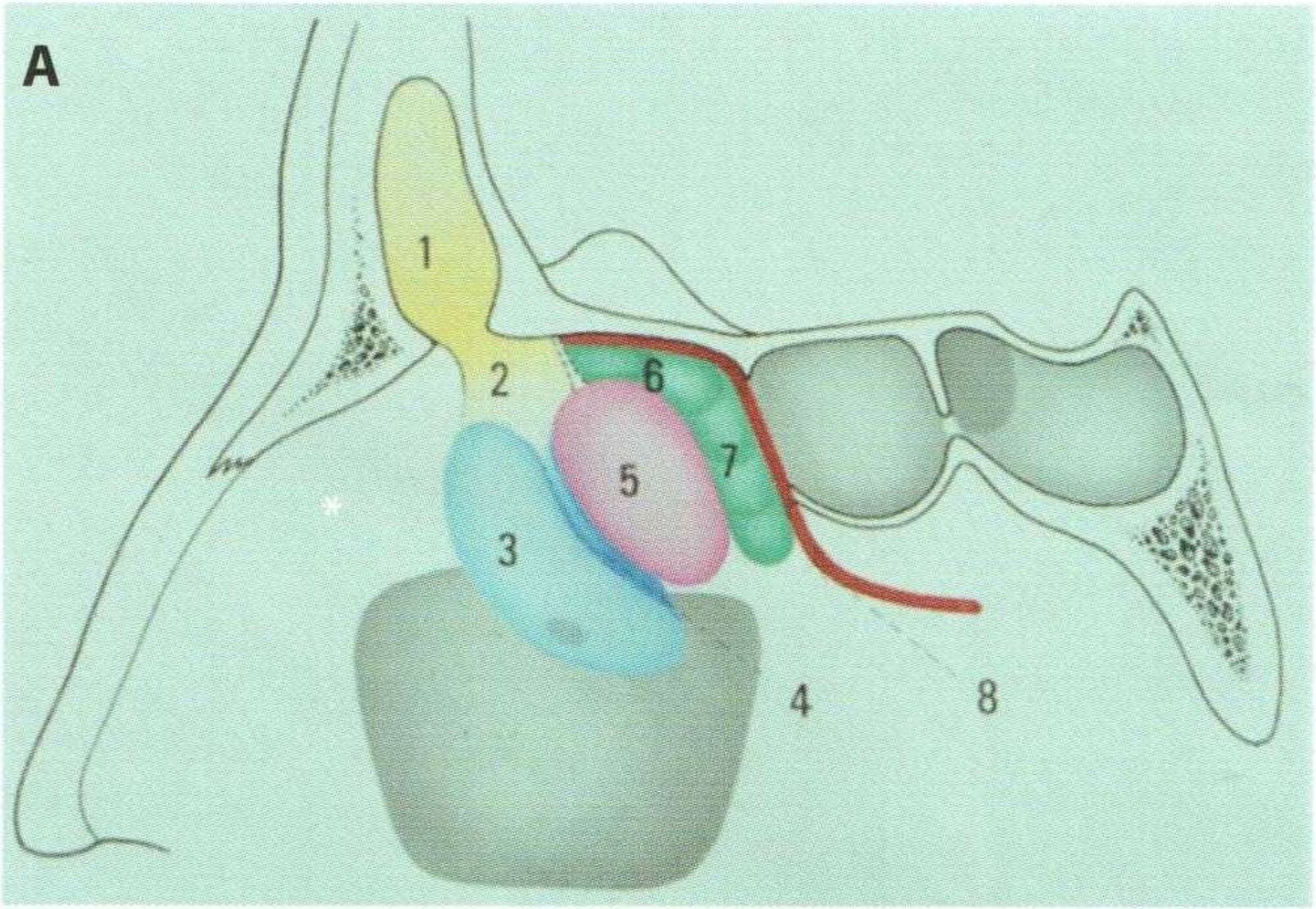

Неповрежденное соустье правой пазухи. Виден транспорт слизи, окрашенный кровью

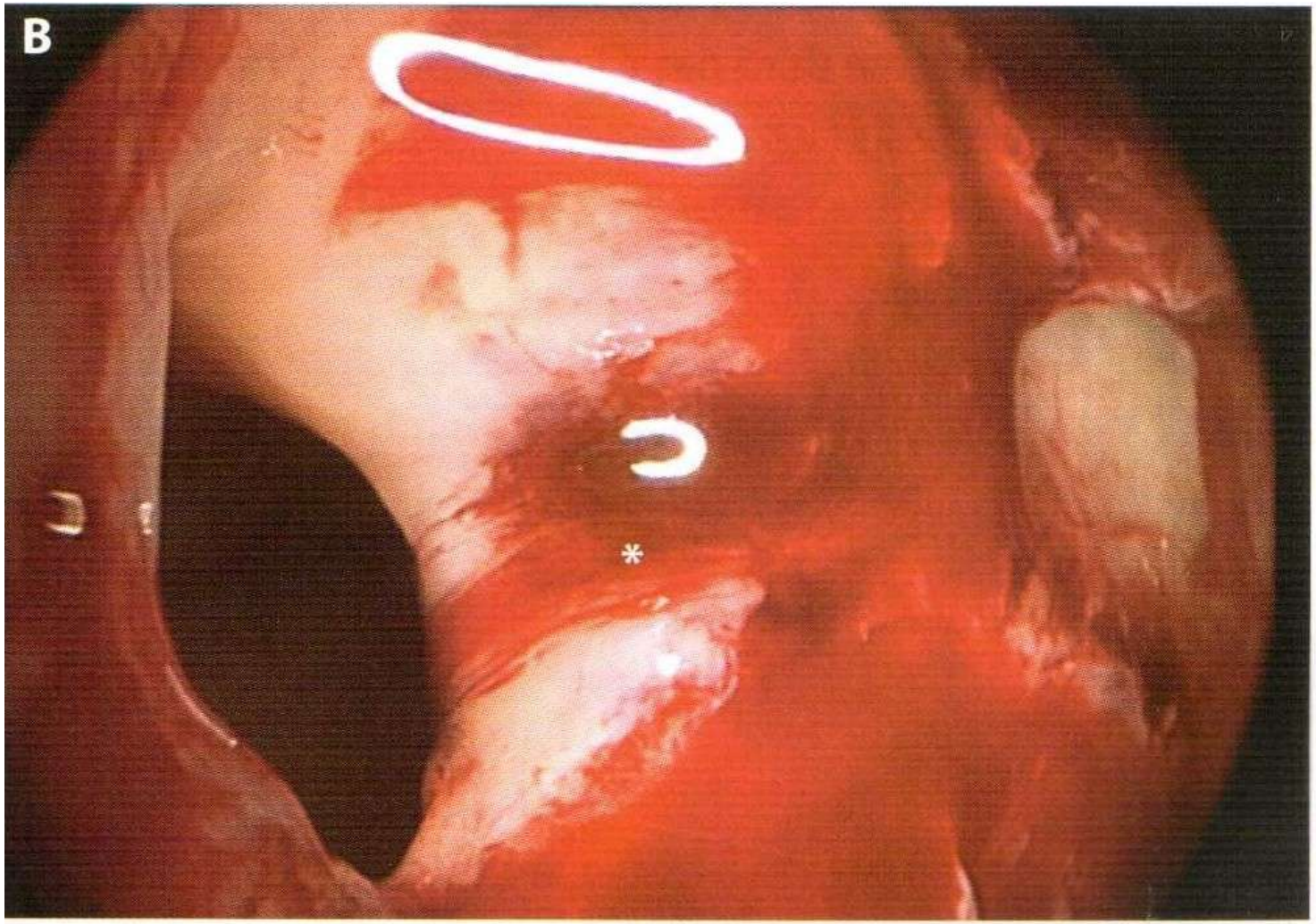

Нижнеглазничный нерв

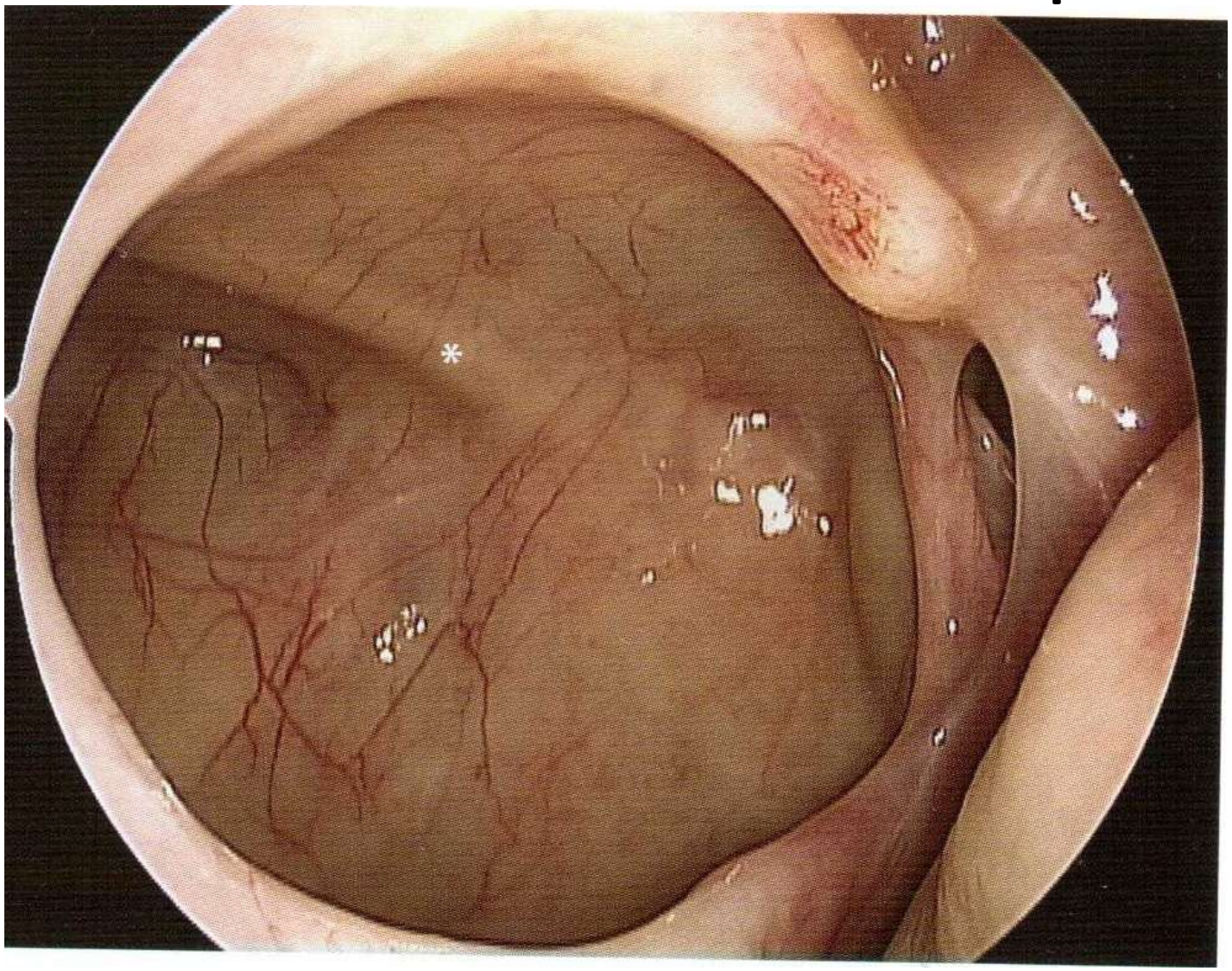

Нижнеглазничный нерв может быть расположен ниже в костной пластинке у крыши пазухи

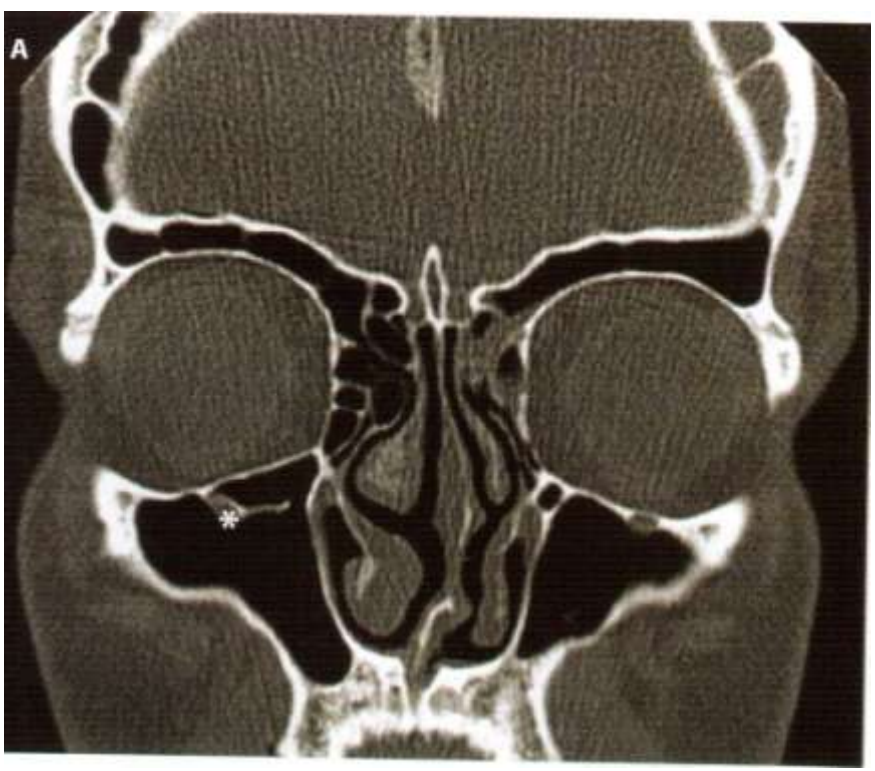

В пазухе могут быть разделяющие пластинки, часто вовлекающие нижнеглазничный канал

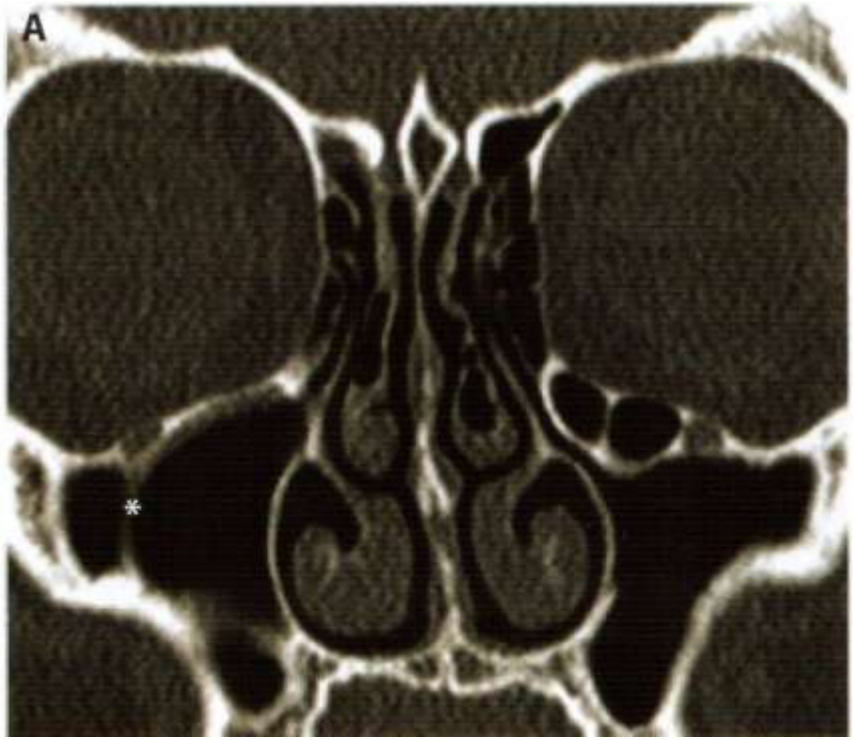

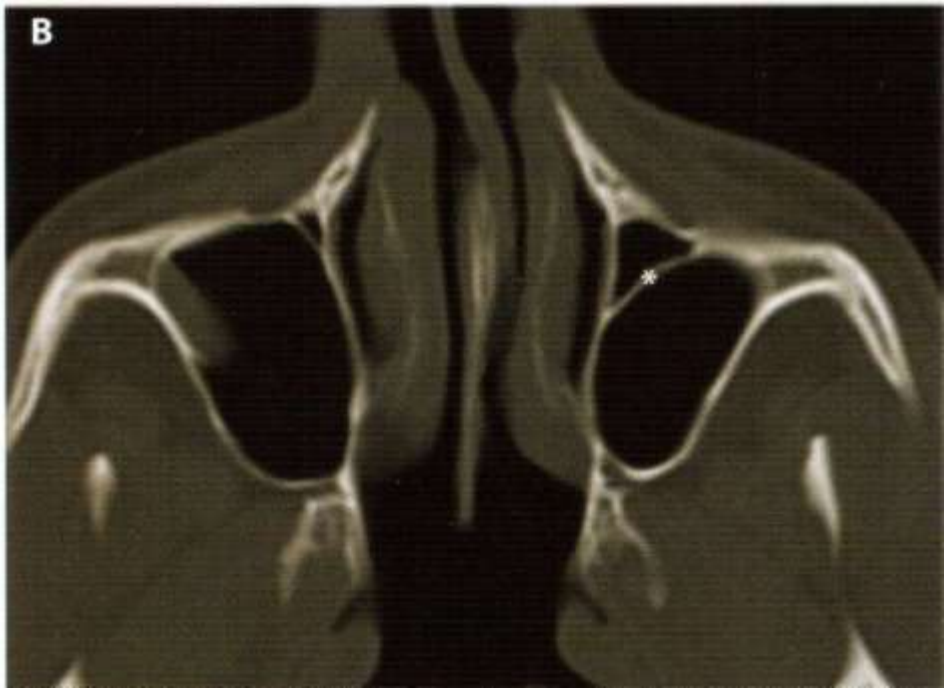

Парадоксально изогнутая средняя раковина и добавочное соустье в пазуху

Дополнительное соустье в задней фонтанелле

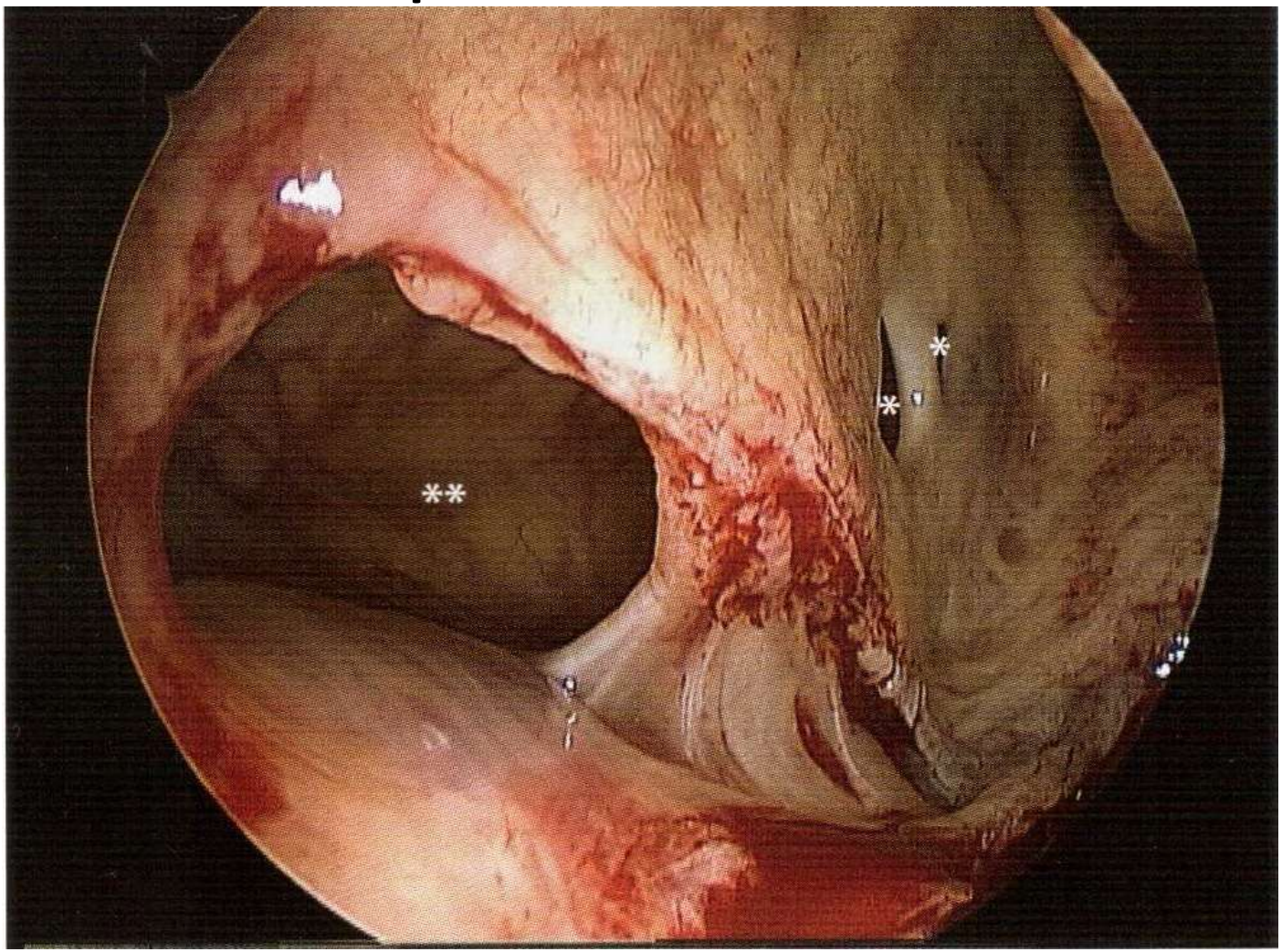

Большая булла

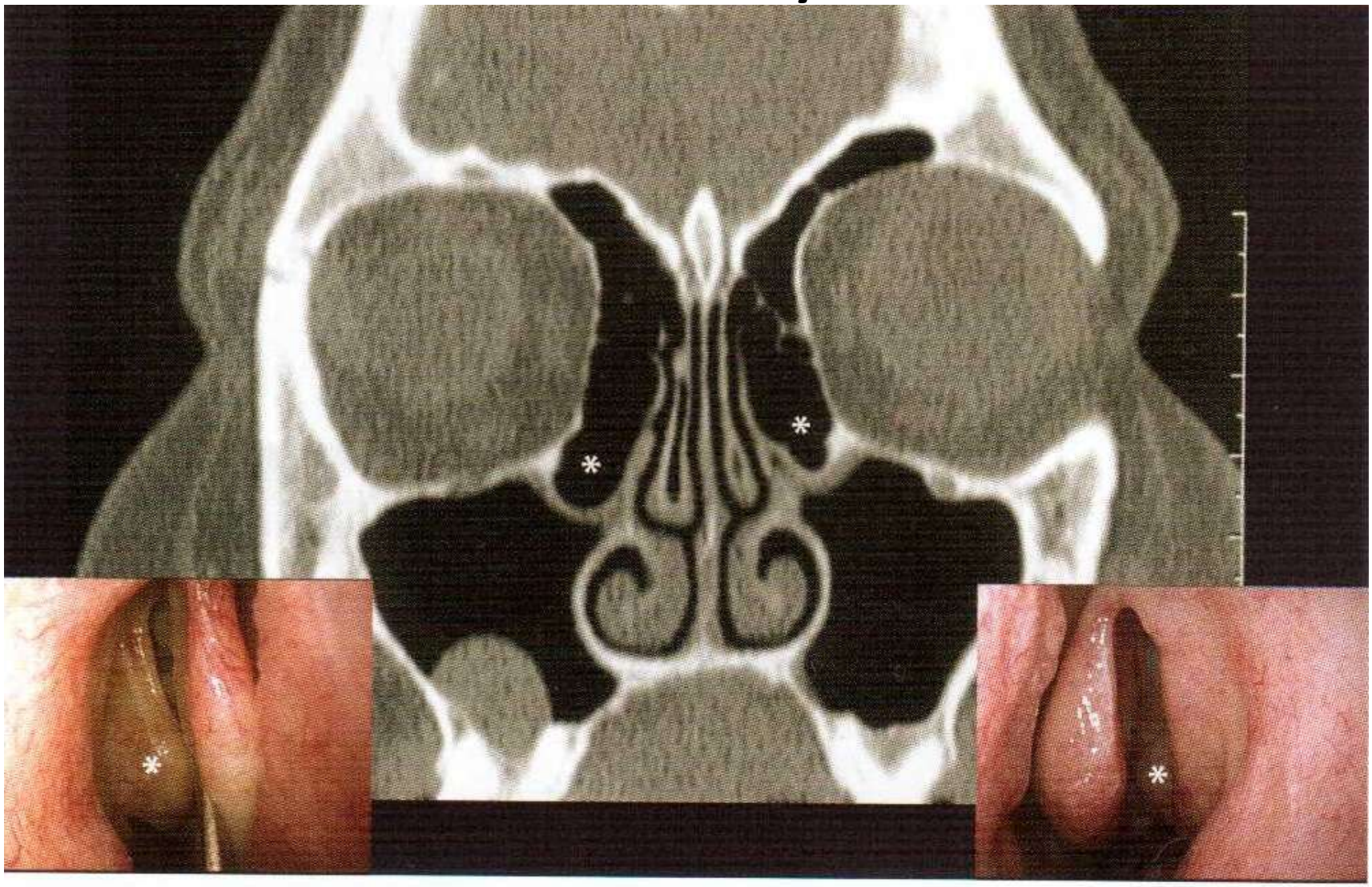

Булла и взаимоотношение с передней решетчатой артерией

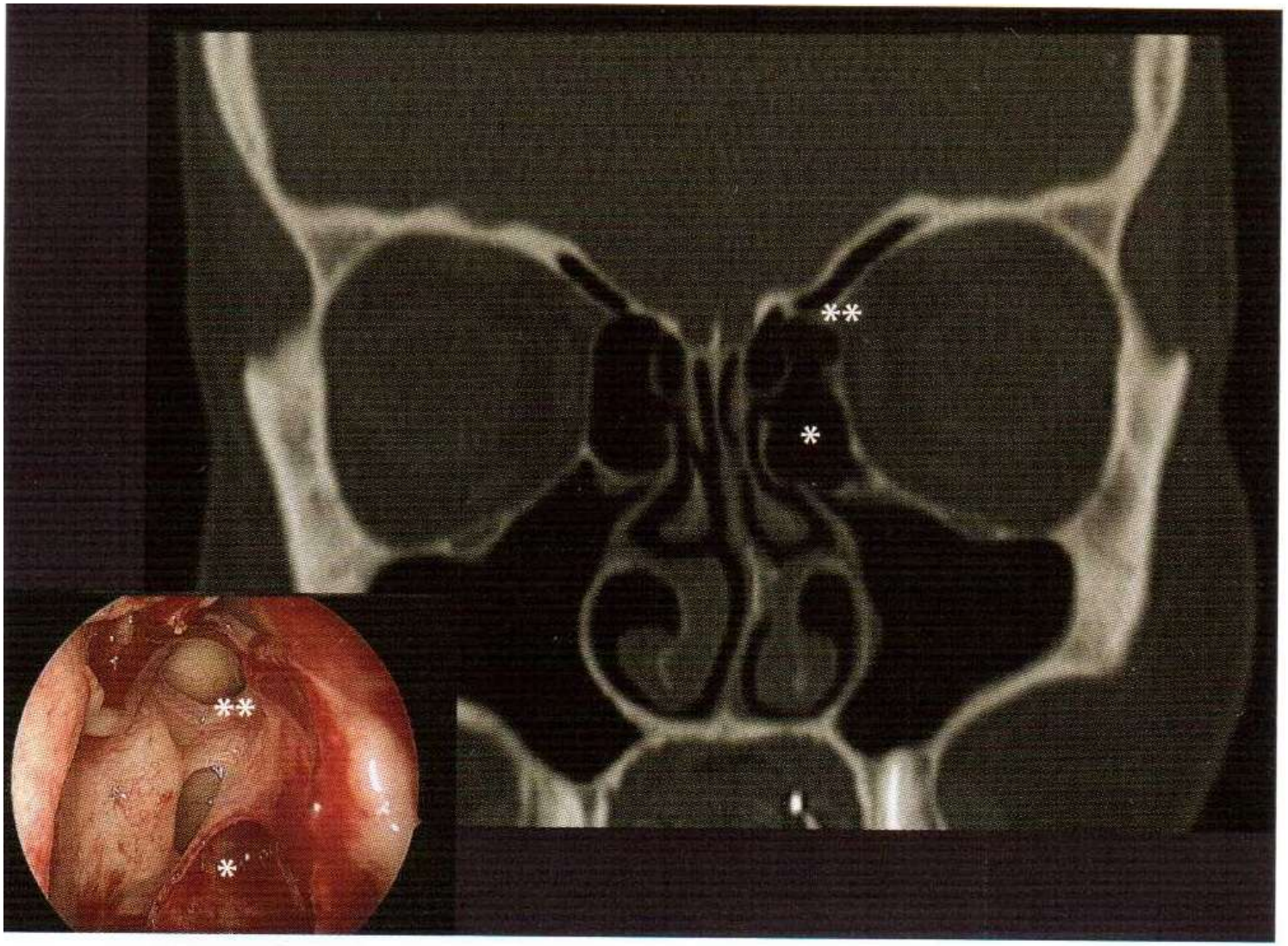

Пораженный супрабуллярный карман

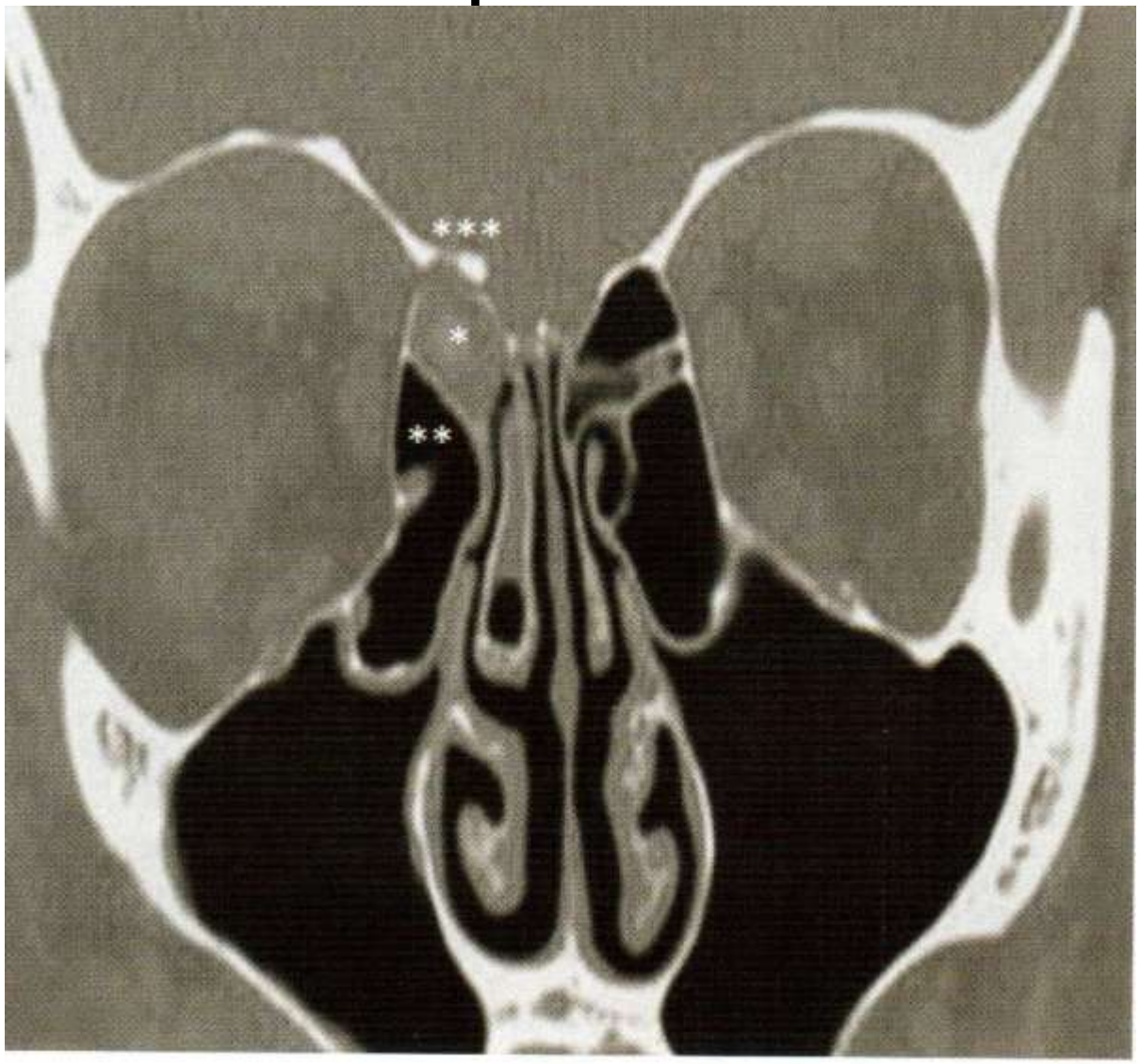

Аксиальная проекция. Красная-основная пластинка с.р.; зеленый-крючковидный отросток; желтая –булла; голубая-основная пластинка верхней раковины; S-перегородка; cm-средняя раковина; dnl-носослезный канал; lp-бумажная пластинка; 1-полулунная щель; 2-инфундибулум; 3-полулунная щель (передний отдел); 4-латеральный синус.

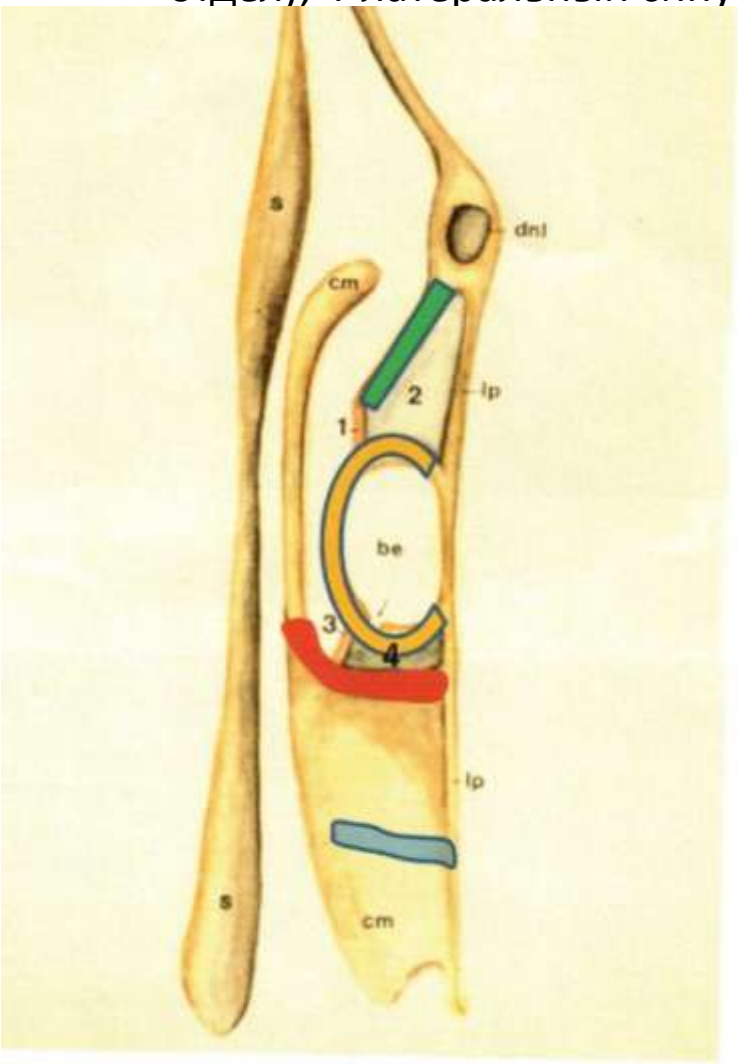

Супраорбитальный карман, как супроорбитальная клетка; булла

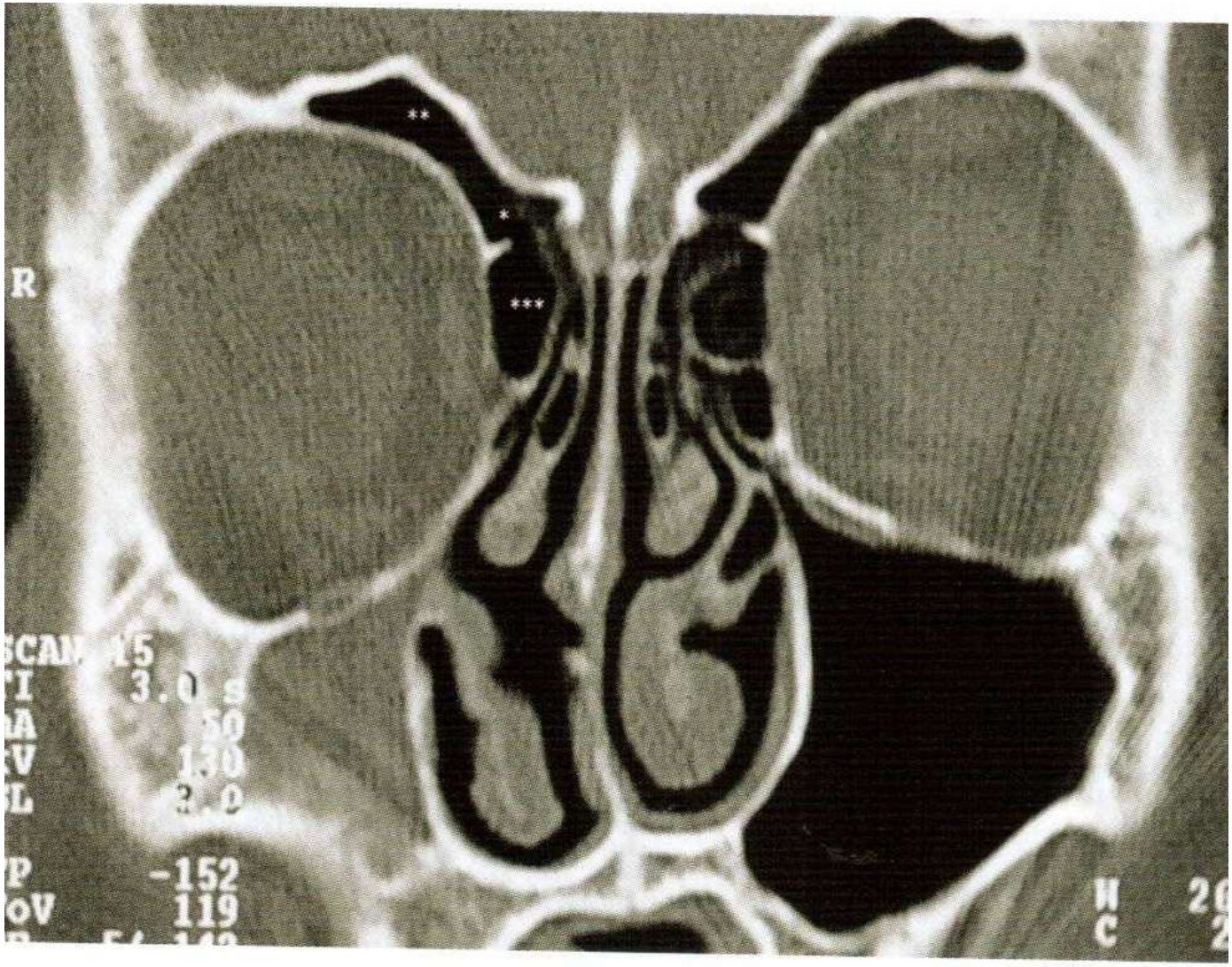

Если крючковидный отросток достигает основание черепа (голубой), то инфундибулум простирается кпереди в лобный карман (желтая). Если крючковидный отросток (слева голубой) достиганет бумажной пластинки инфундибулум оканчивается слепо в терминальном кармане. Верхнечелюстная пазуха открывается в инфундибулум. Фронтальный дренаж (желтая линия) медиально от крючковидного отростка.

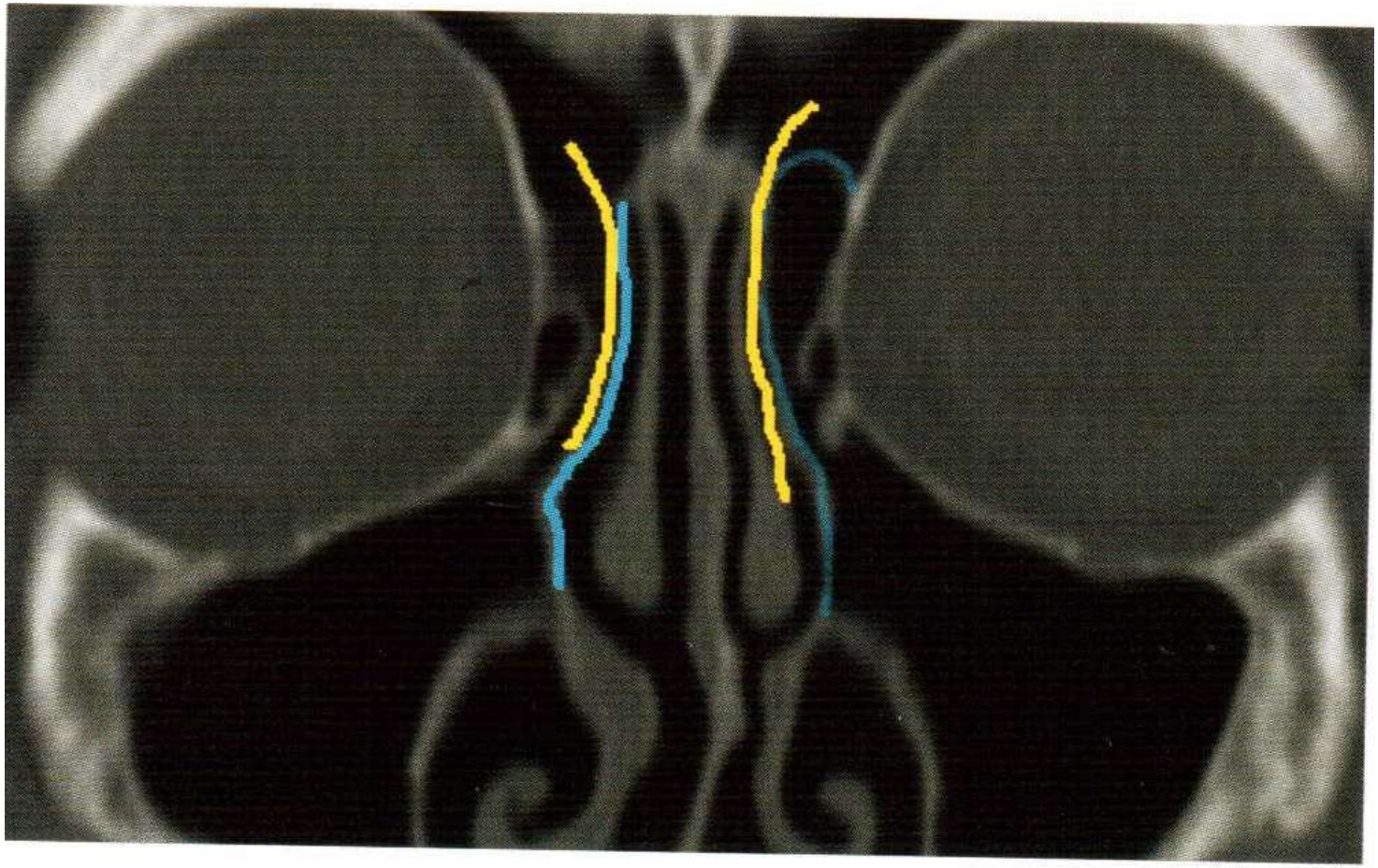

Если крючковидный отросток (голубой) достигает средней раковины, инфундибулум продолжается кпереди (желтый) . Лобный дренаж проходит латерально от крючковидного отростка

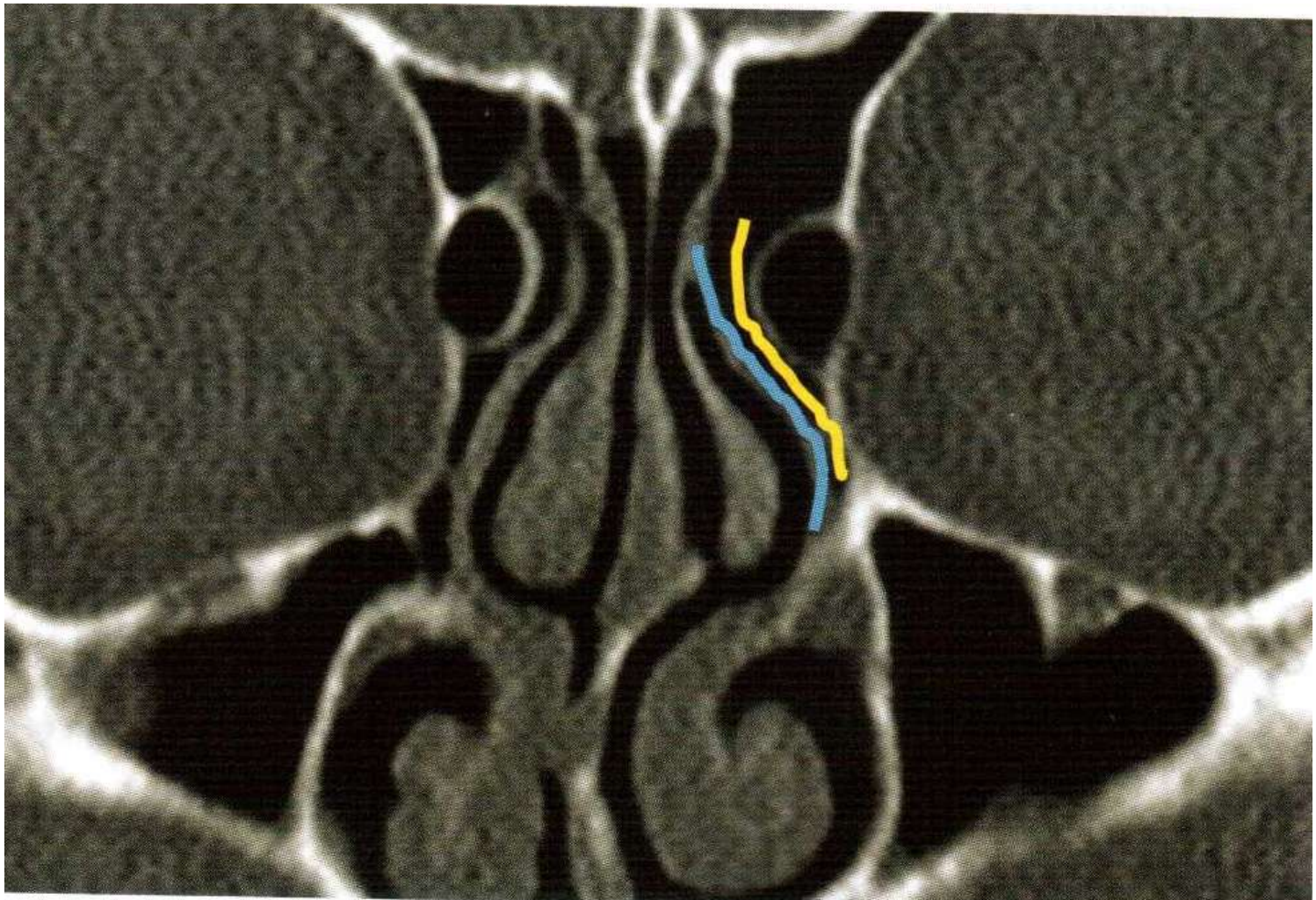

Отсутствие лобной пазухи. Лобный карман пустой.

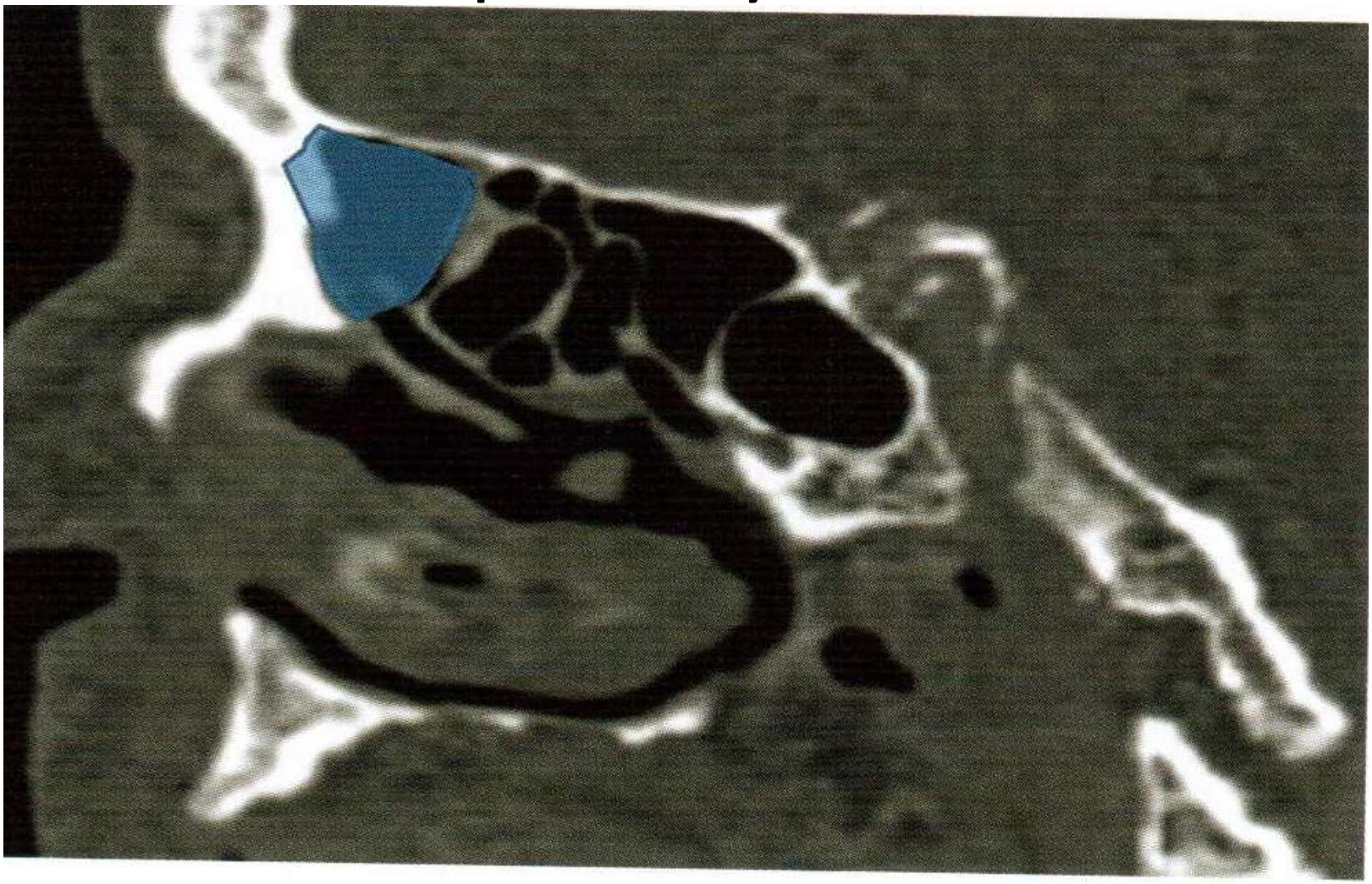

Лобный карман достигает основание черепа (крыши решетчатого лабиринта)

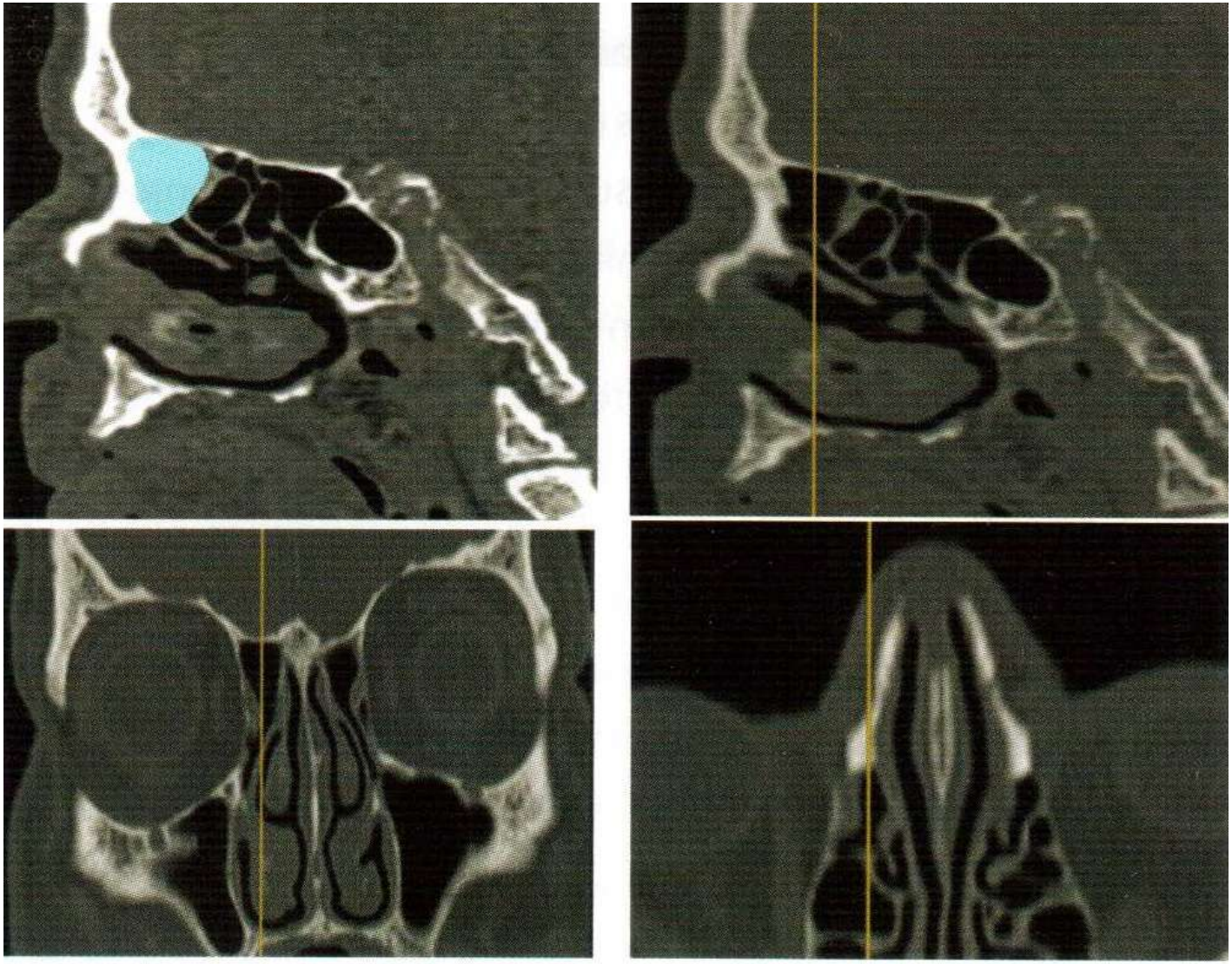

Передняя фронтоэтмоидальная клетка

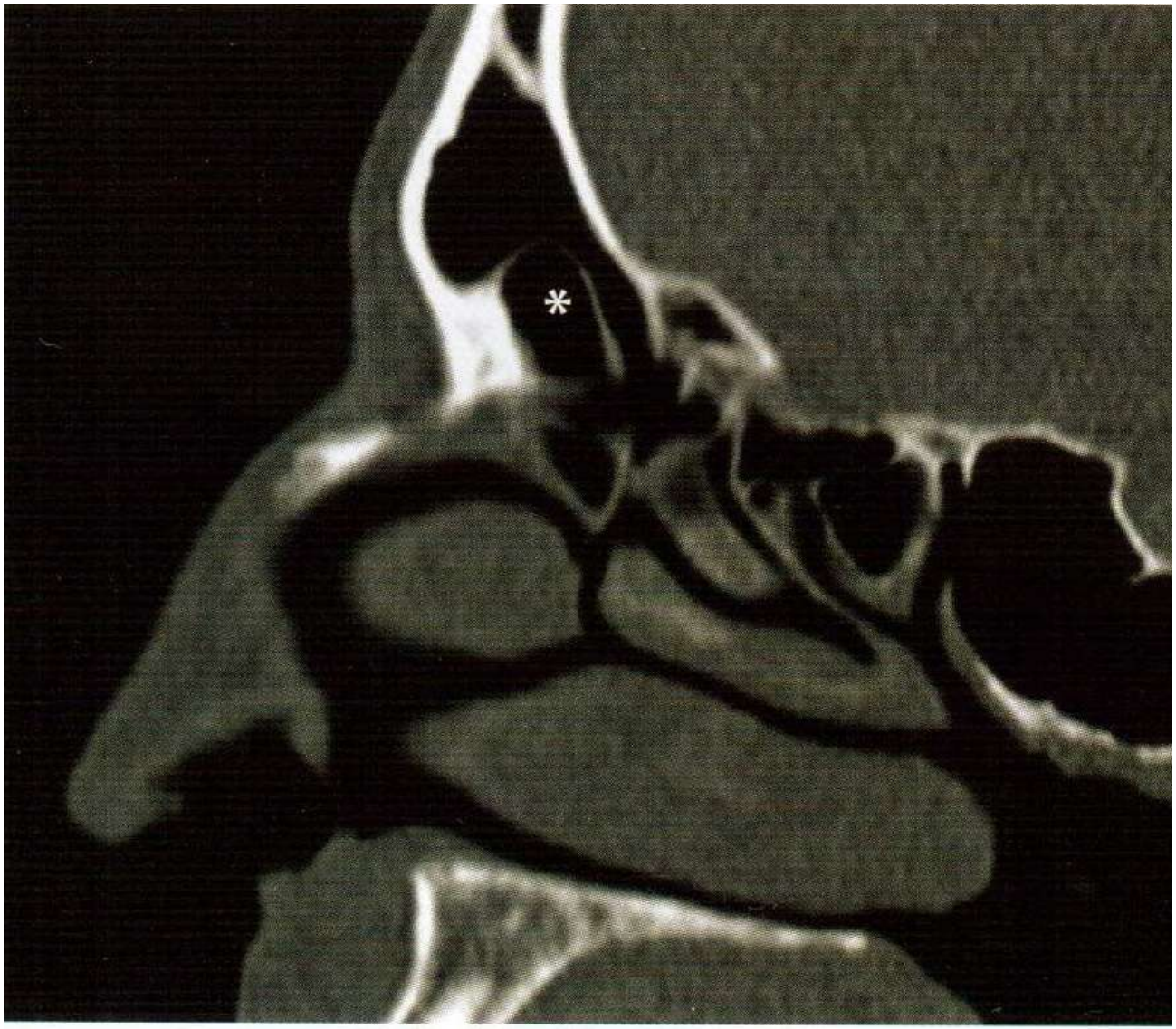

Задняя фронтоэтмоидальная клетка

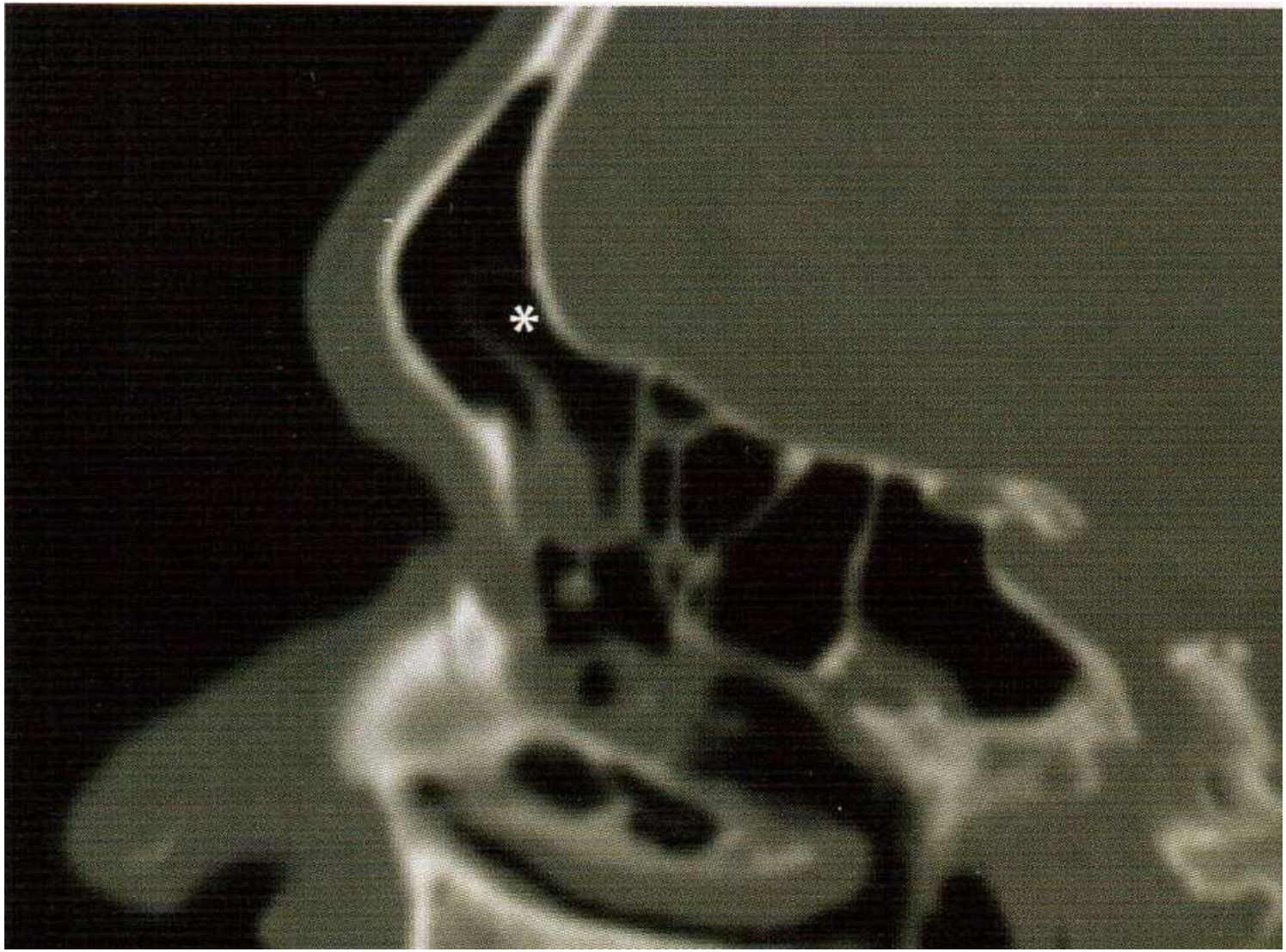

Трудно подобрать соответствующее наименование воздушным клеткам

Медиальная фронтоэтмоидальная клетка (В-после операции)

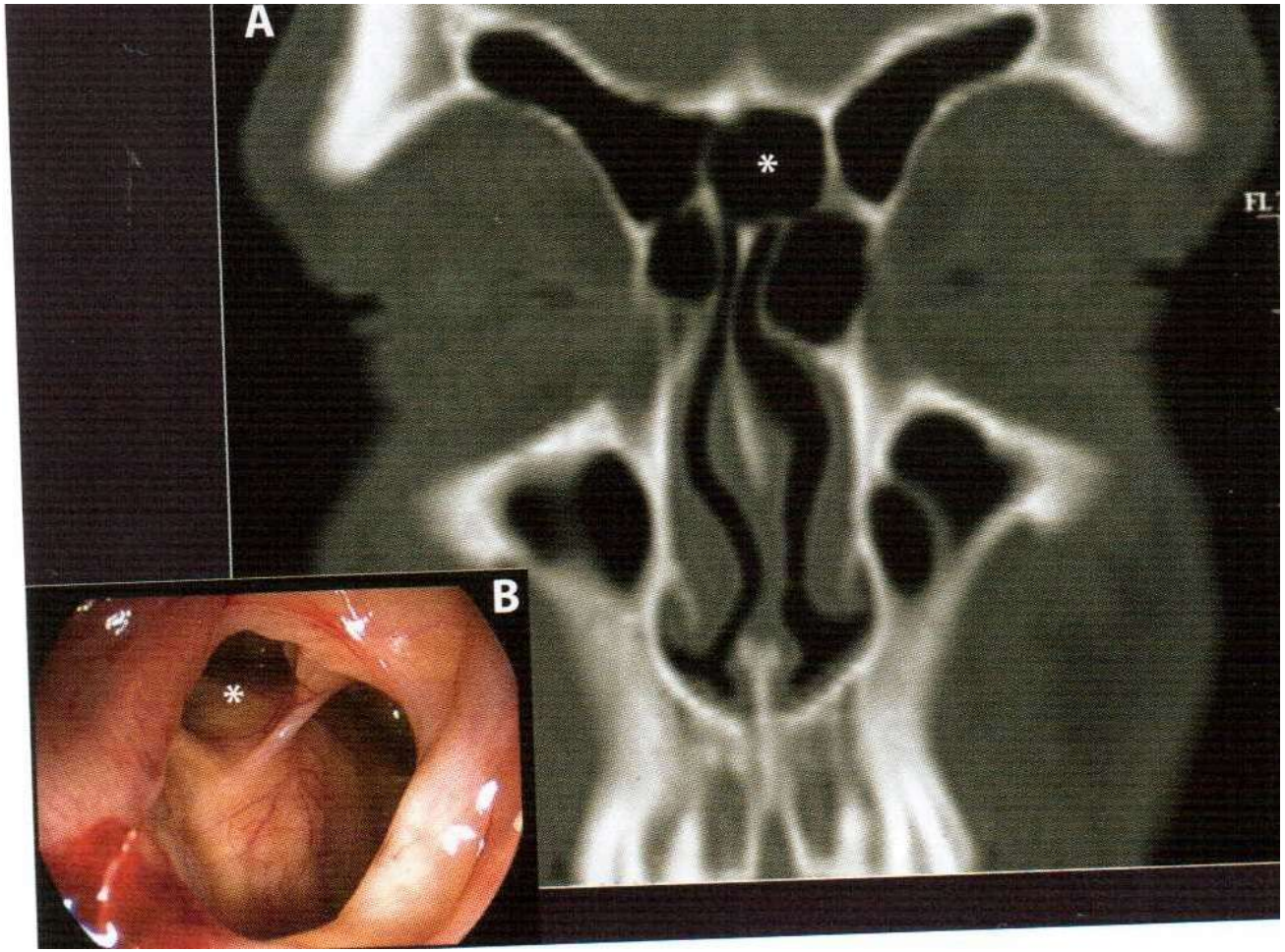

Носовой «клюв»

Отсутствие лобной пазухи

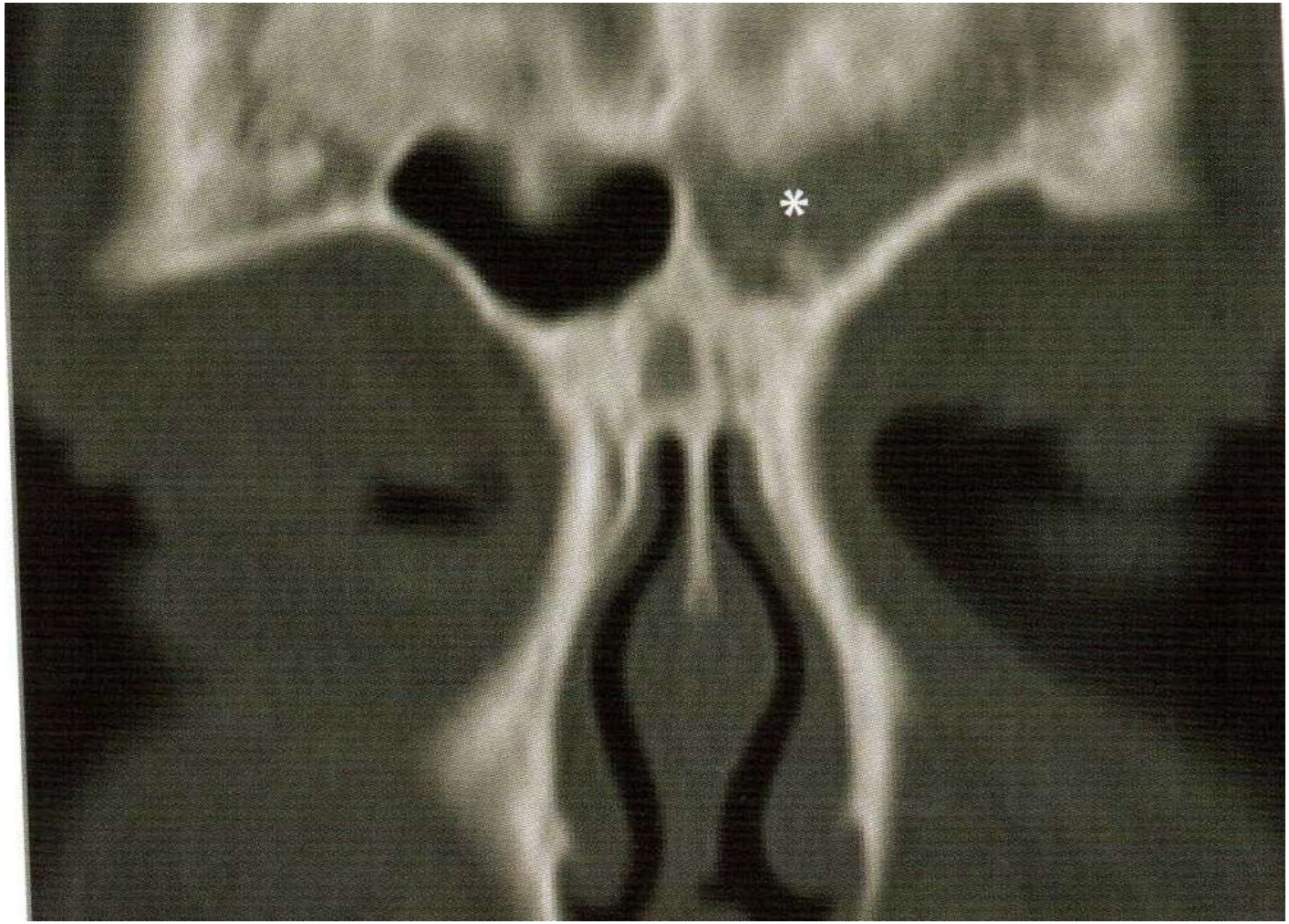

Обонятельная щель

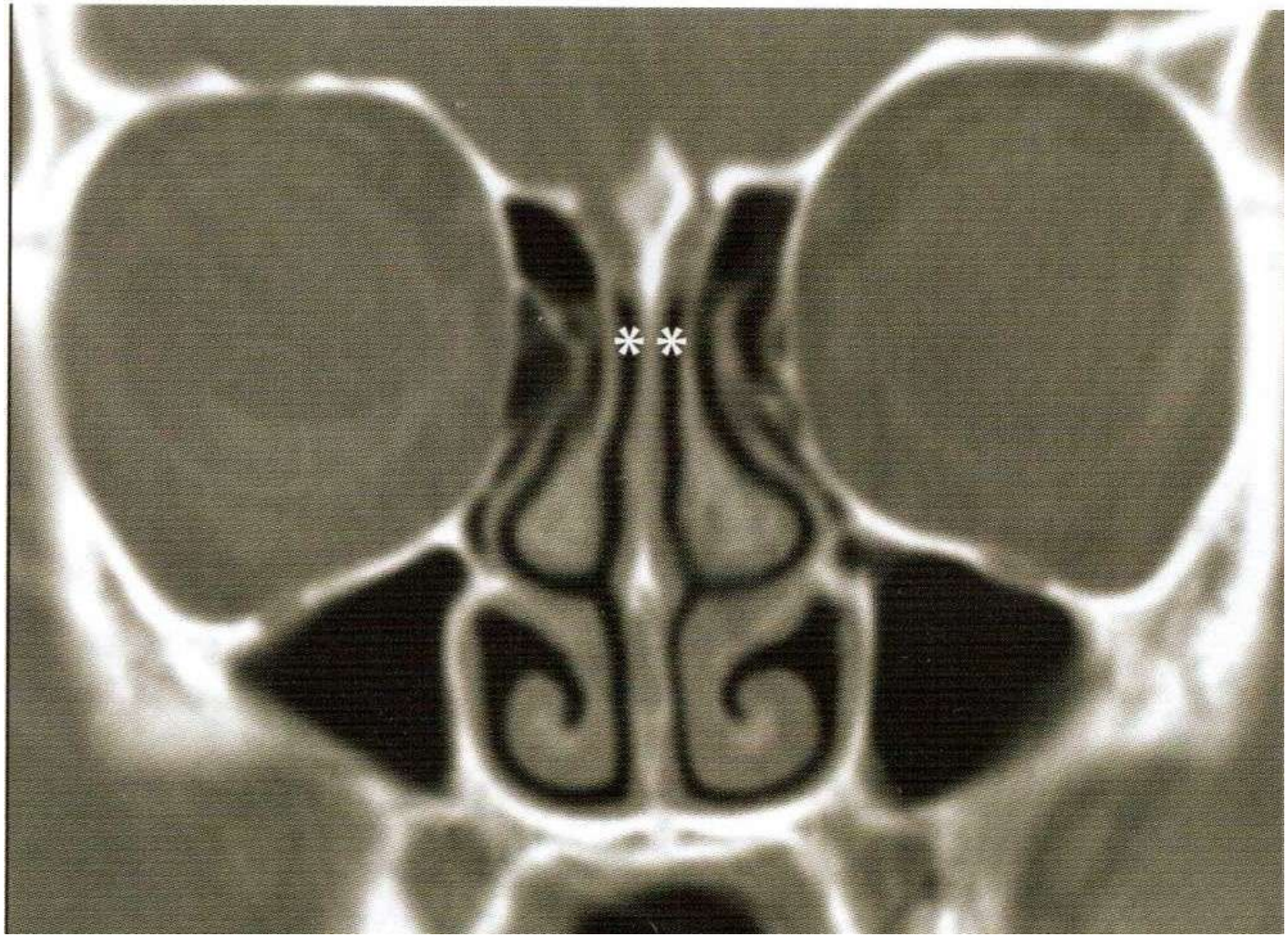

Латеральная пластинка продерявленной пластинки наиболее тонкая часть основания черепа (короткая). Передняя этмоидальная артерия. Соустья в нижних носовых ходах

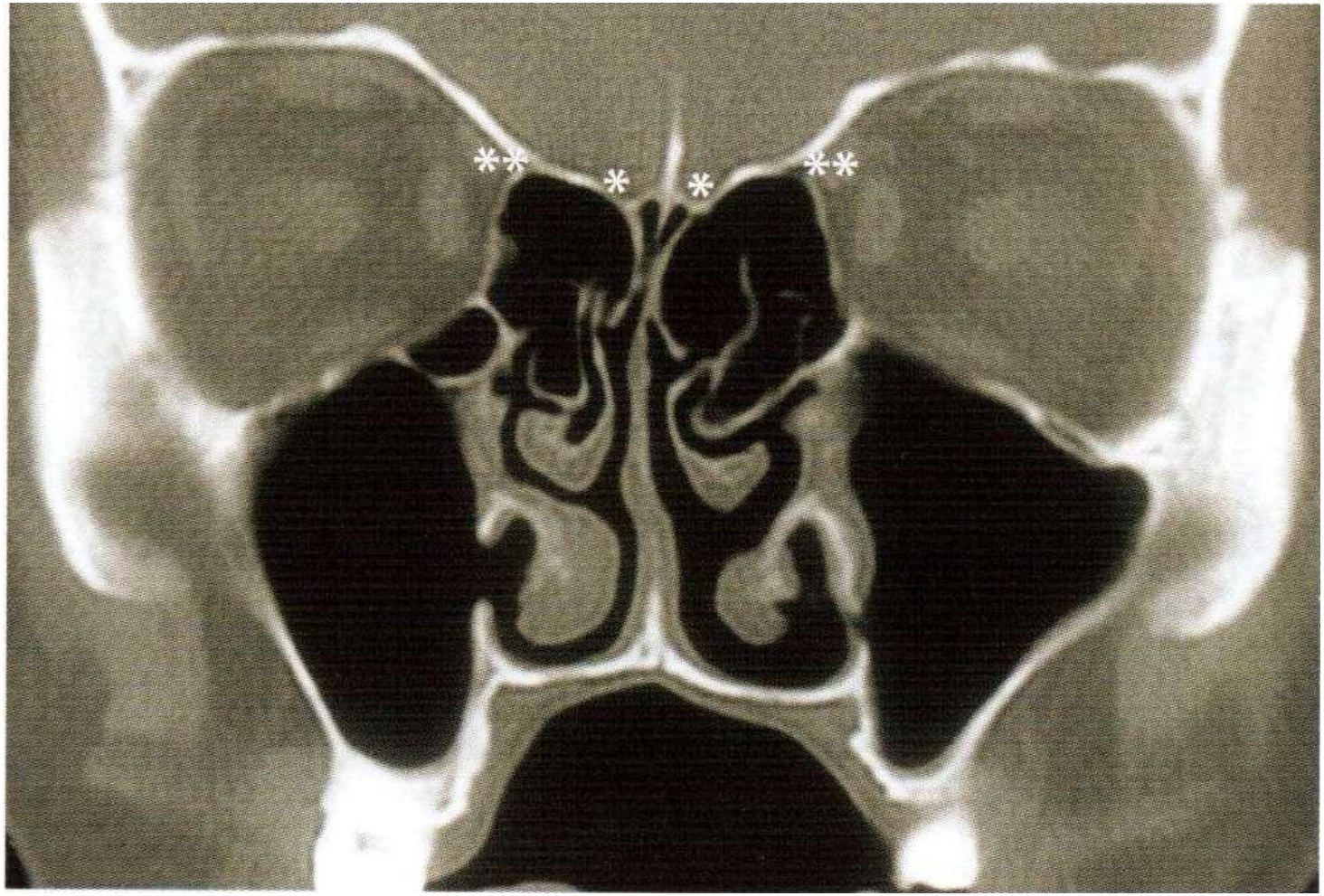

Латеральная пластинка длинная, глубокая ямка. Передняя решетчатая артерия. Бумажная пластинка.

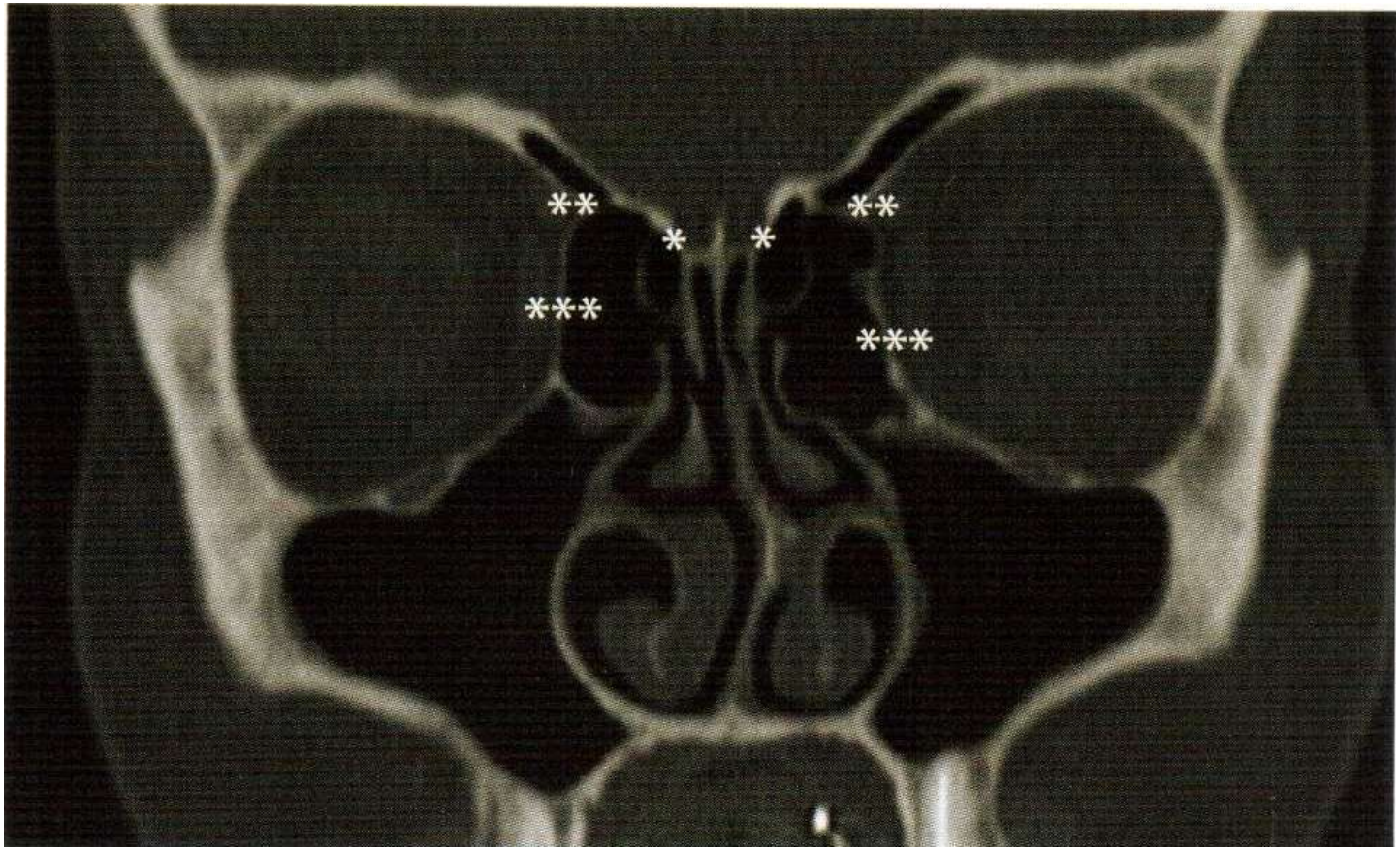

Очень тонкая латеральная пластинка. Глубокая обонятельная щель

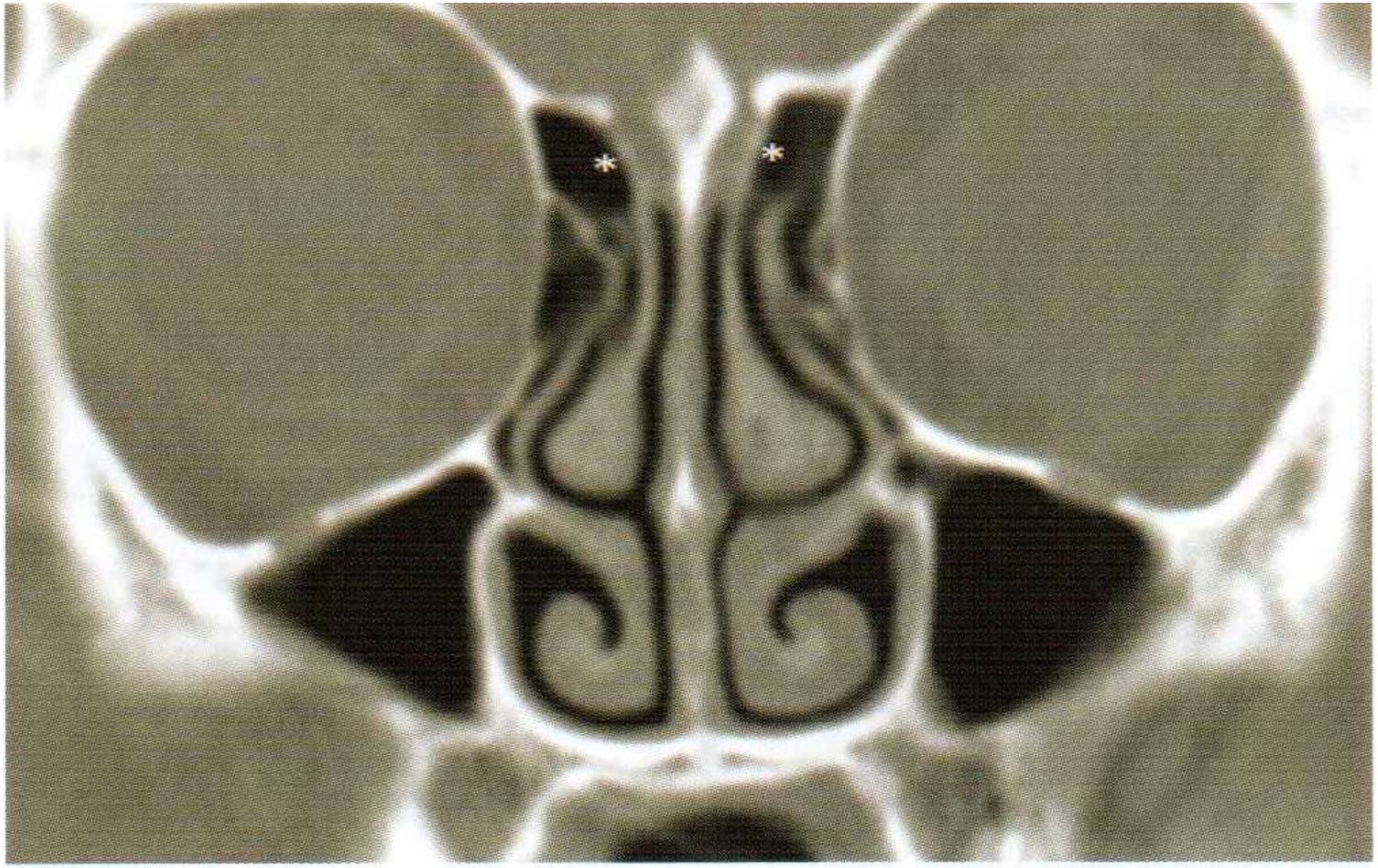

Ассиметрия расположения латеральной пластинки и отношение к основанию черепа. Артерия.

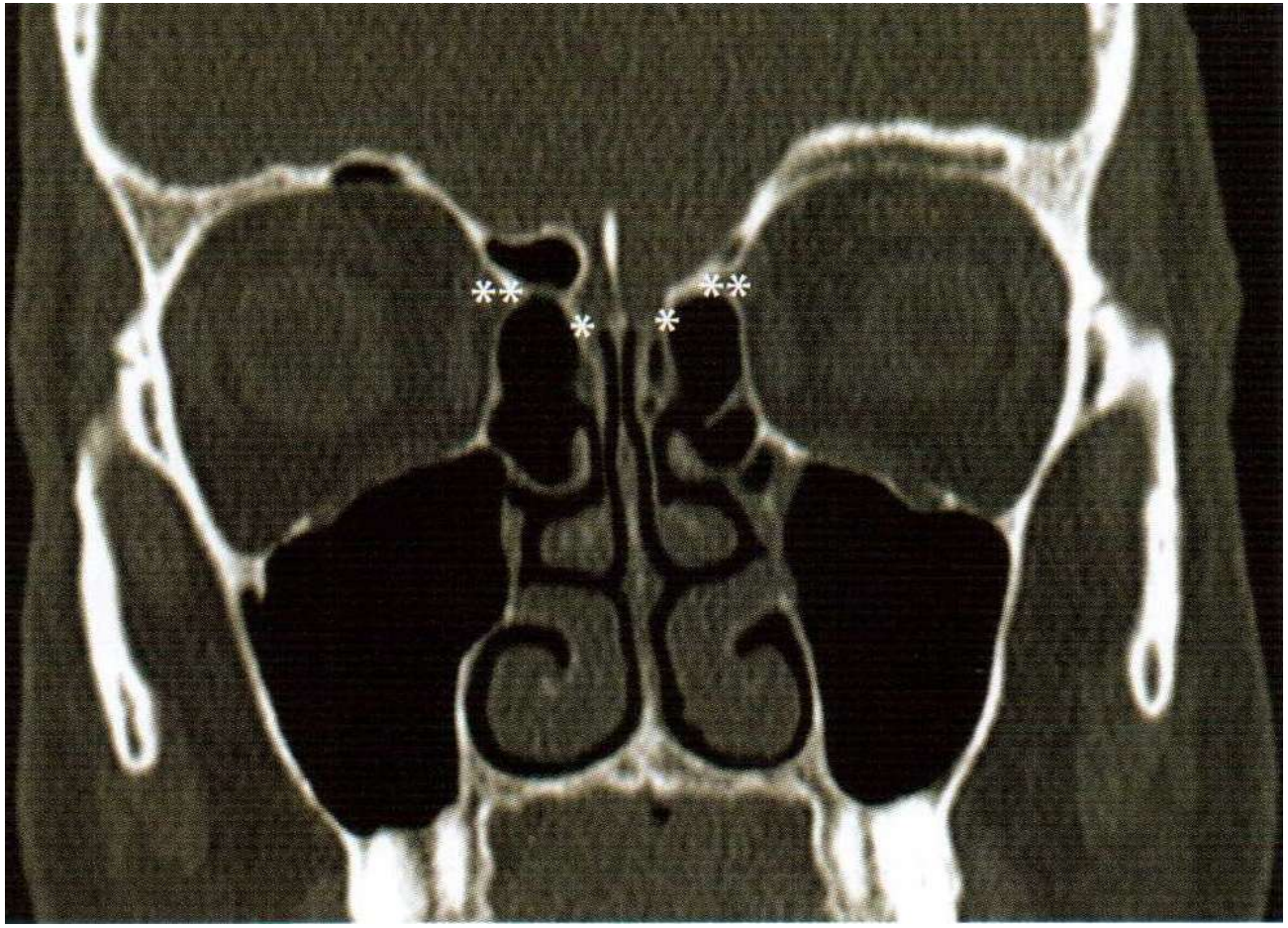

Пневматизированный crista galli

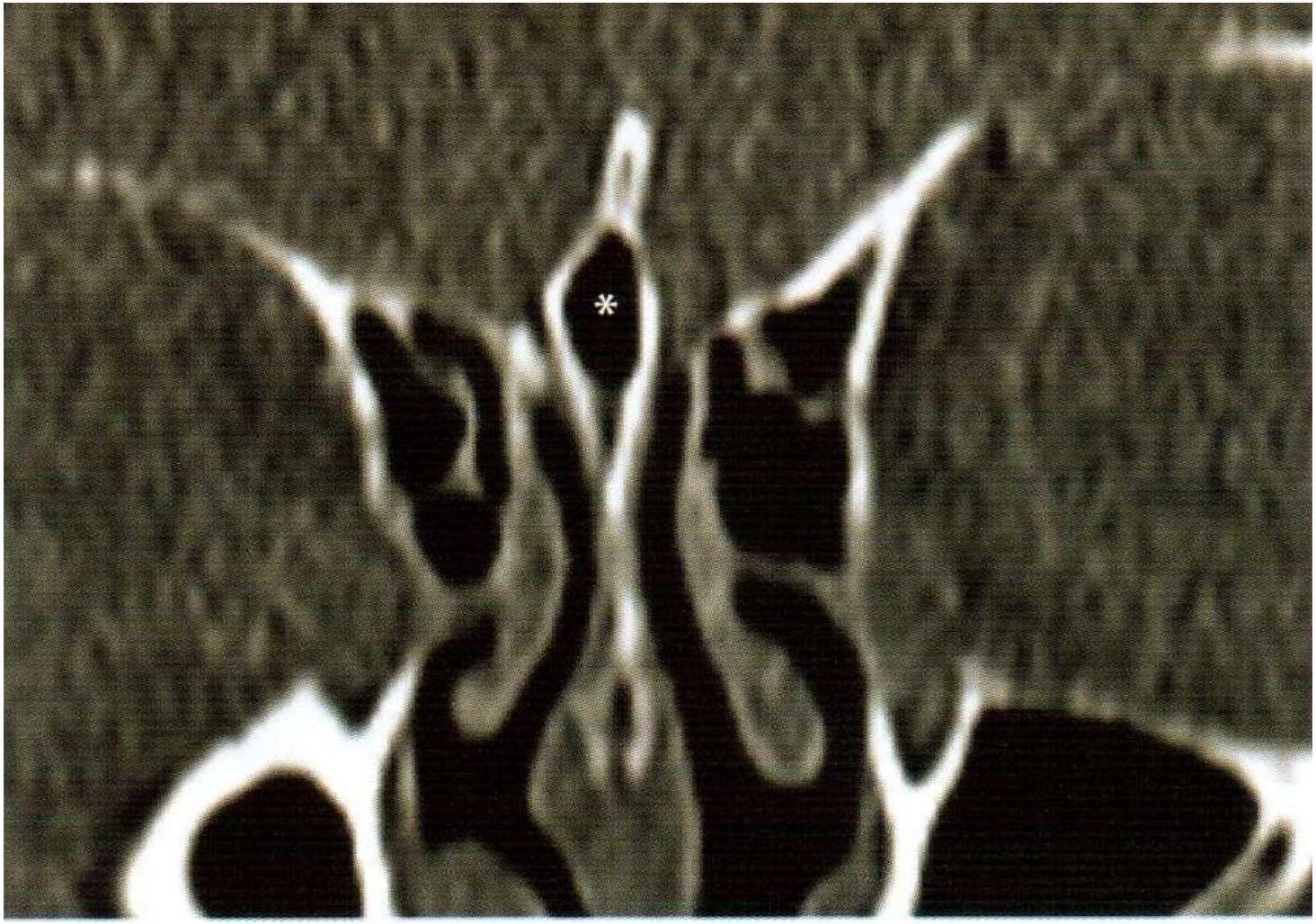

Задняя решетчатая артерия

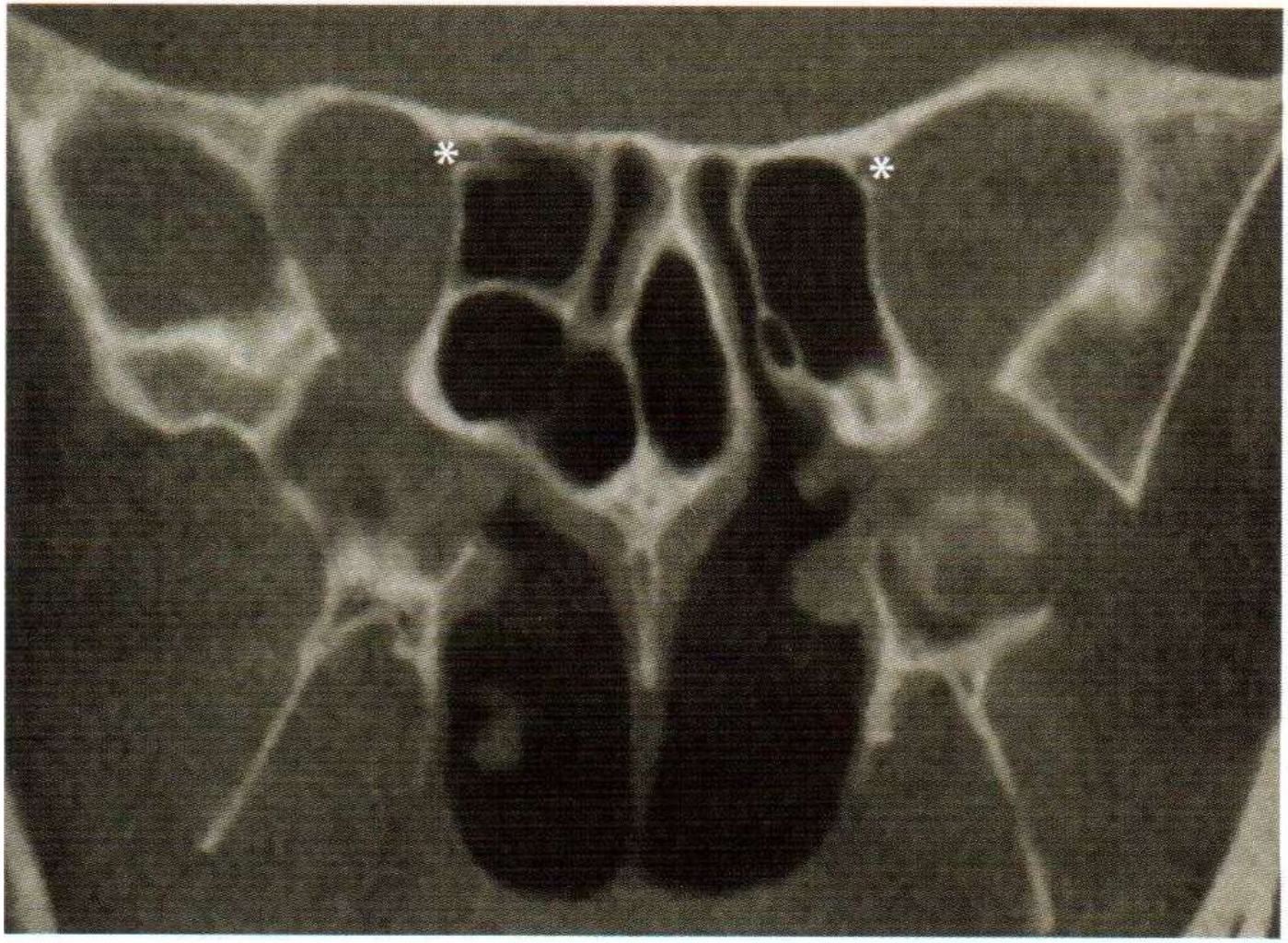

1.Крылонебное отверстие. 2. «Этмоидальный гребень» (выступ небной кости) кпереди от крылонебной артерии. 3. Верхнечелюстная пазуха

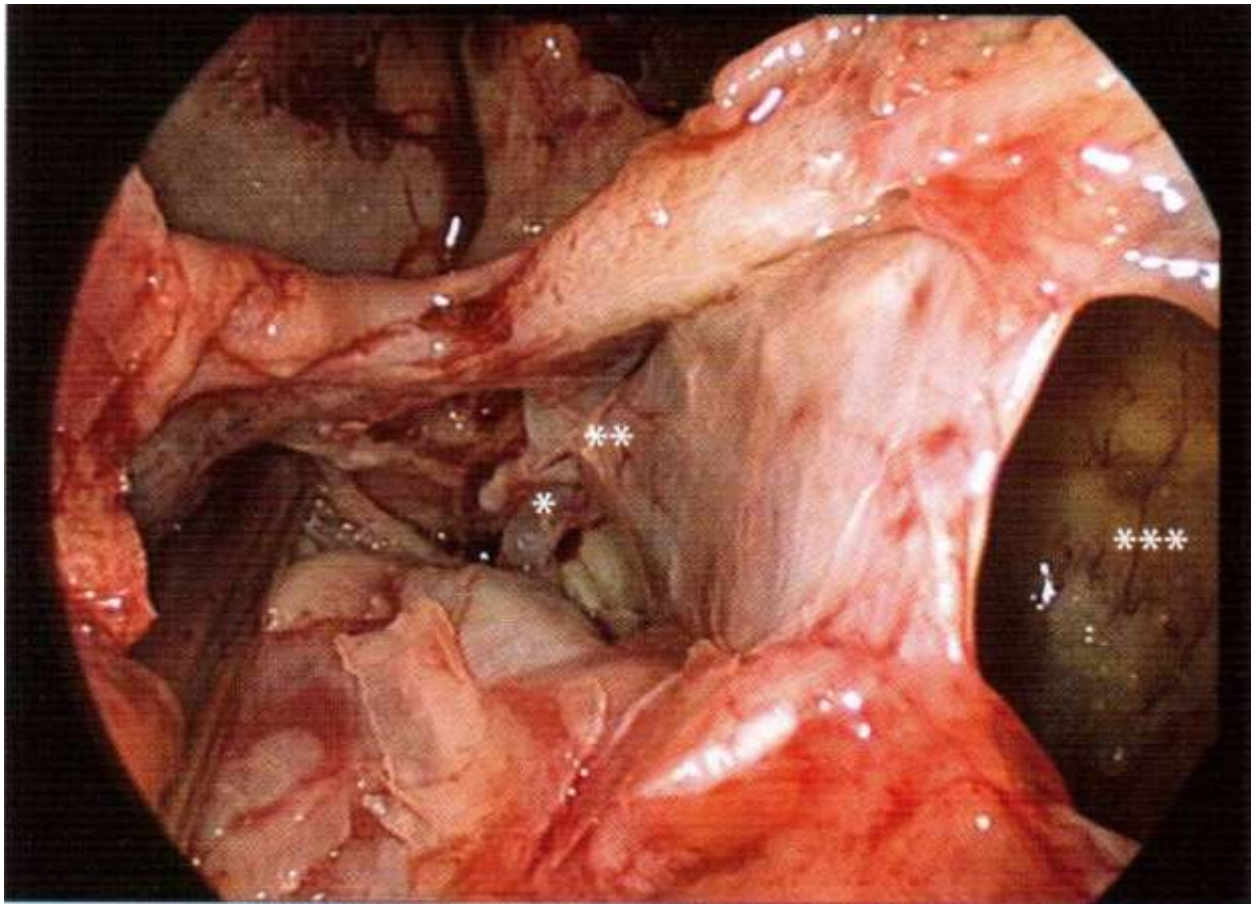

Верхний носовой ход и верхняя раковина

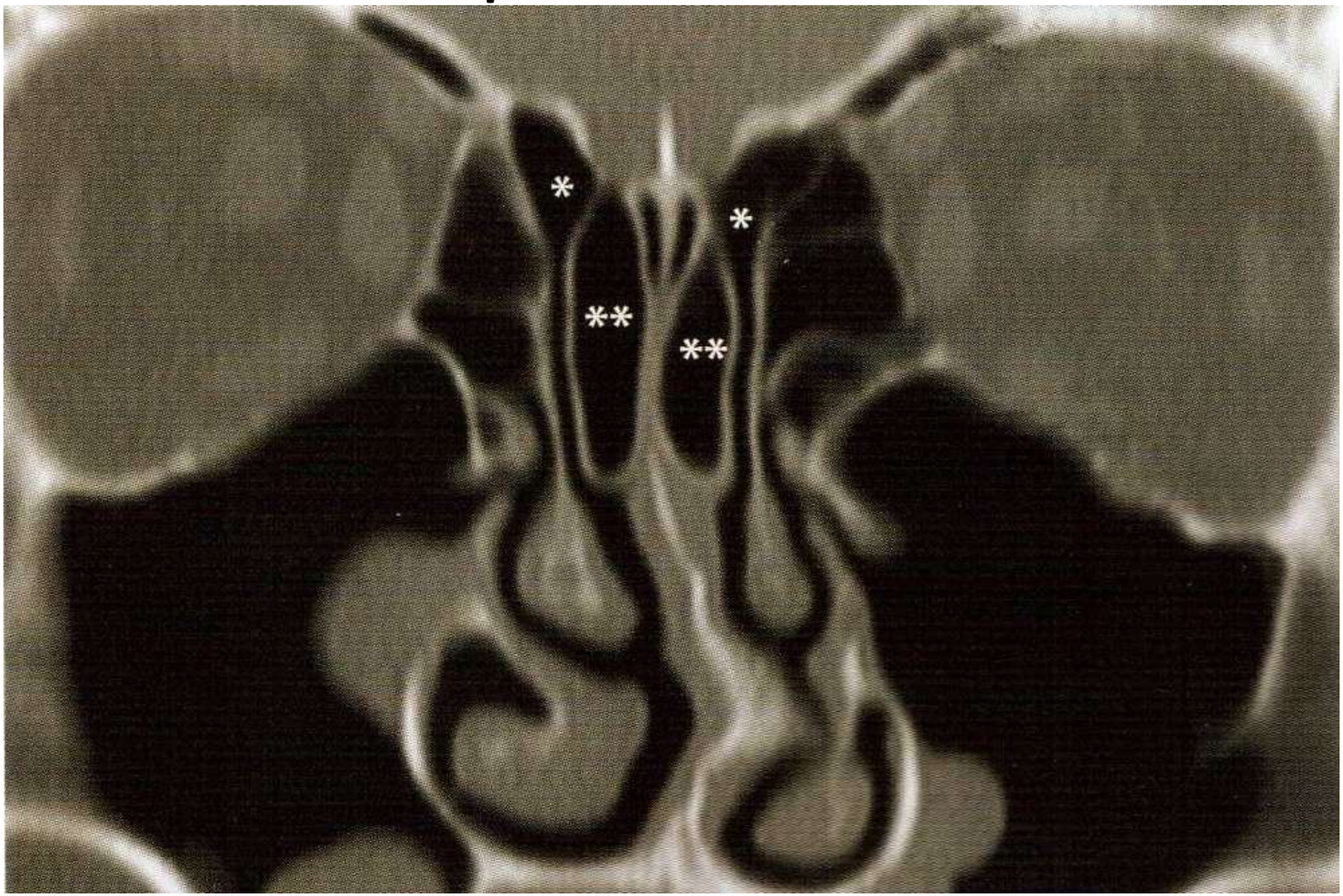

Сфеноэтмоидальный карман, верхняя раковина, верхний носовой ход. В-соустье клиновидной пазухи (правой).

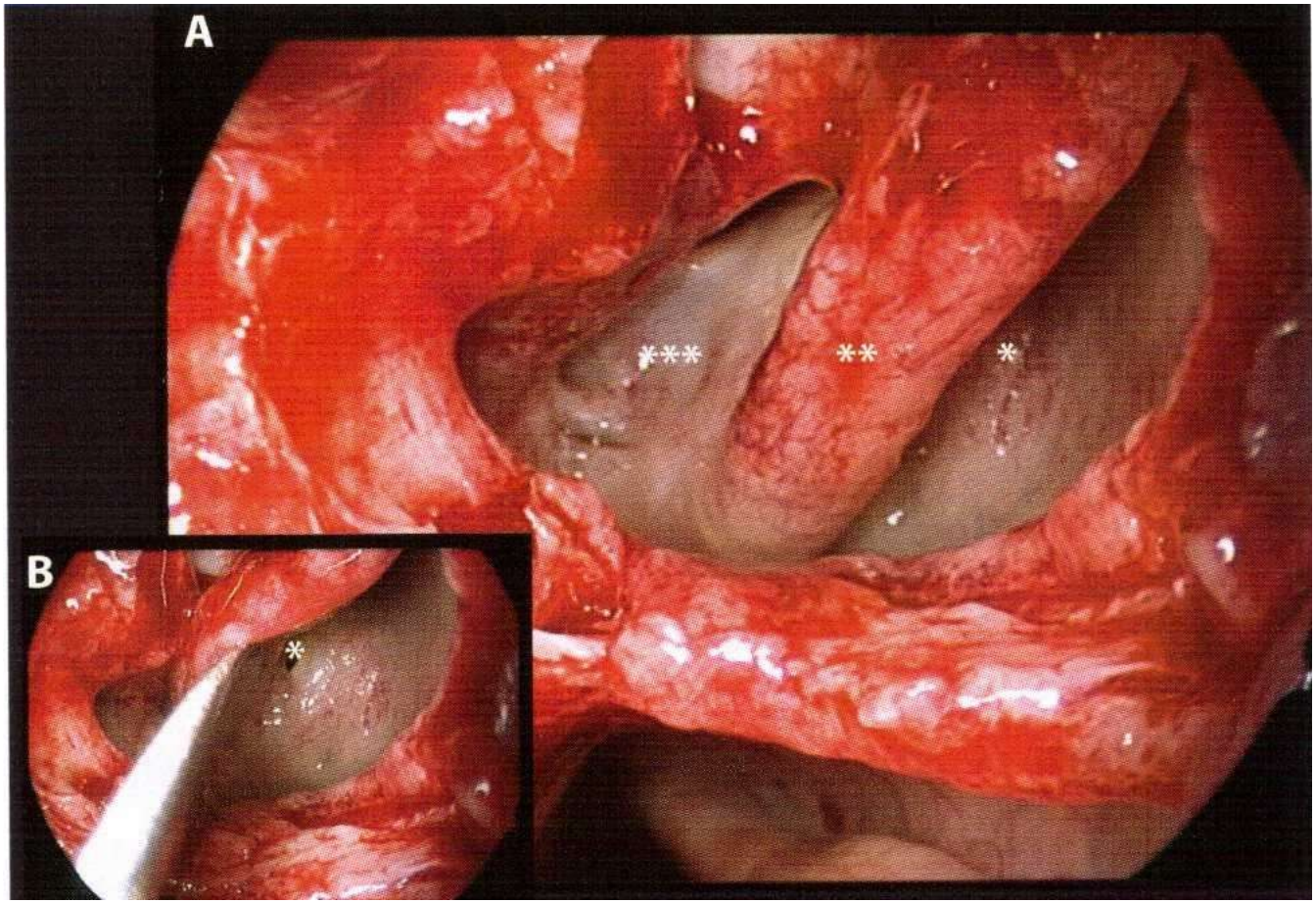

Клиновидная пазуха (пневматизация)

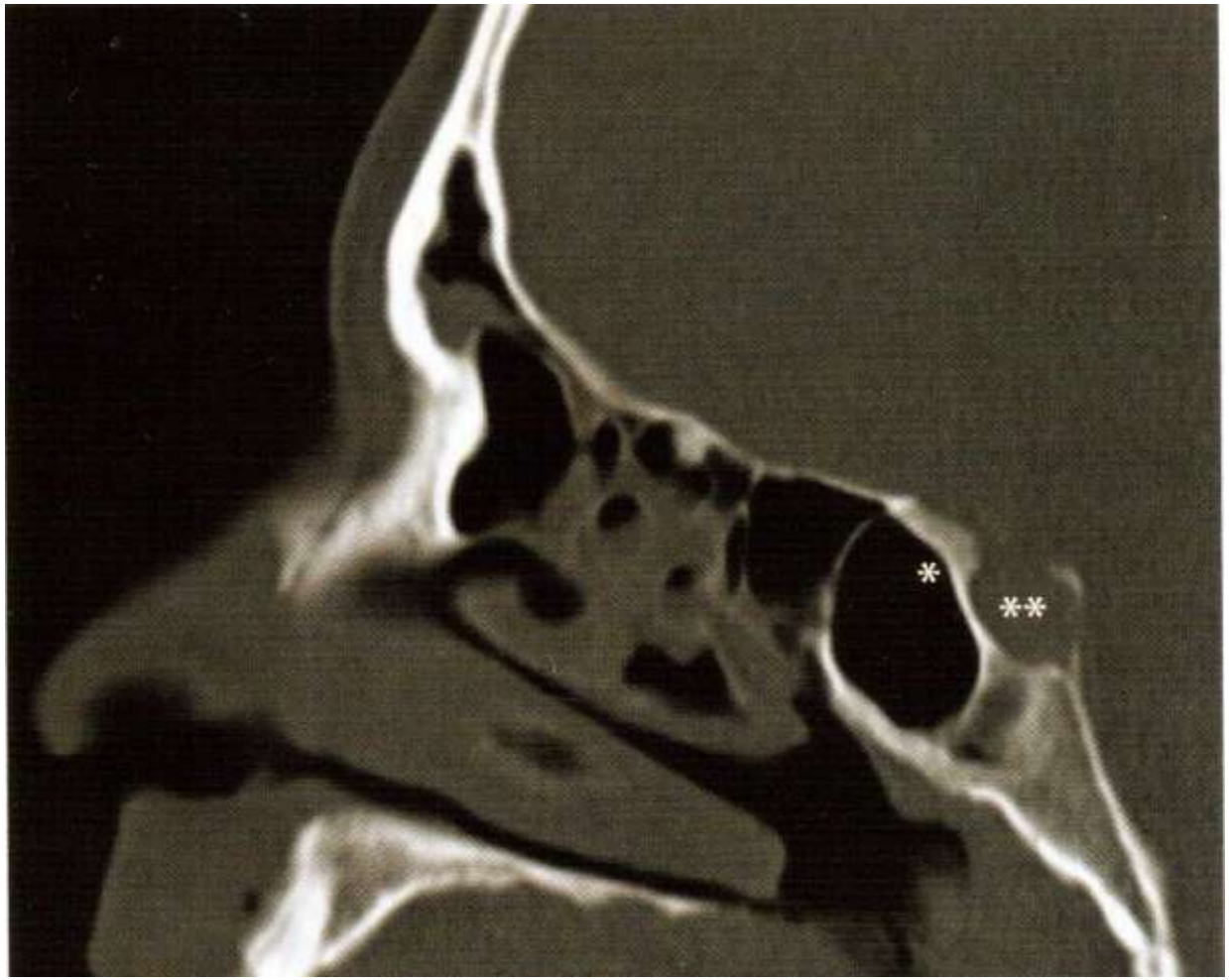

1.Зрительный нерв. 2. Пневматизированный клиновидный отросток. 3. Круглое отверстие. 4.Vidian нерв. Хронический сфеноидит слева

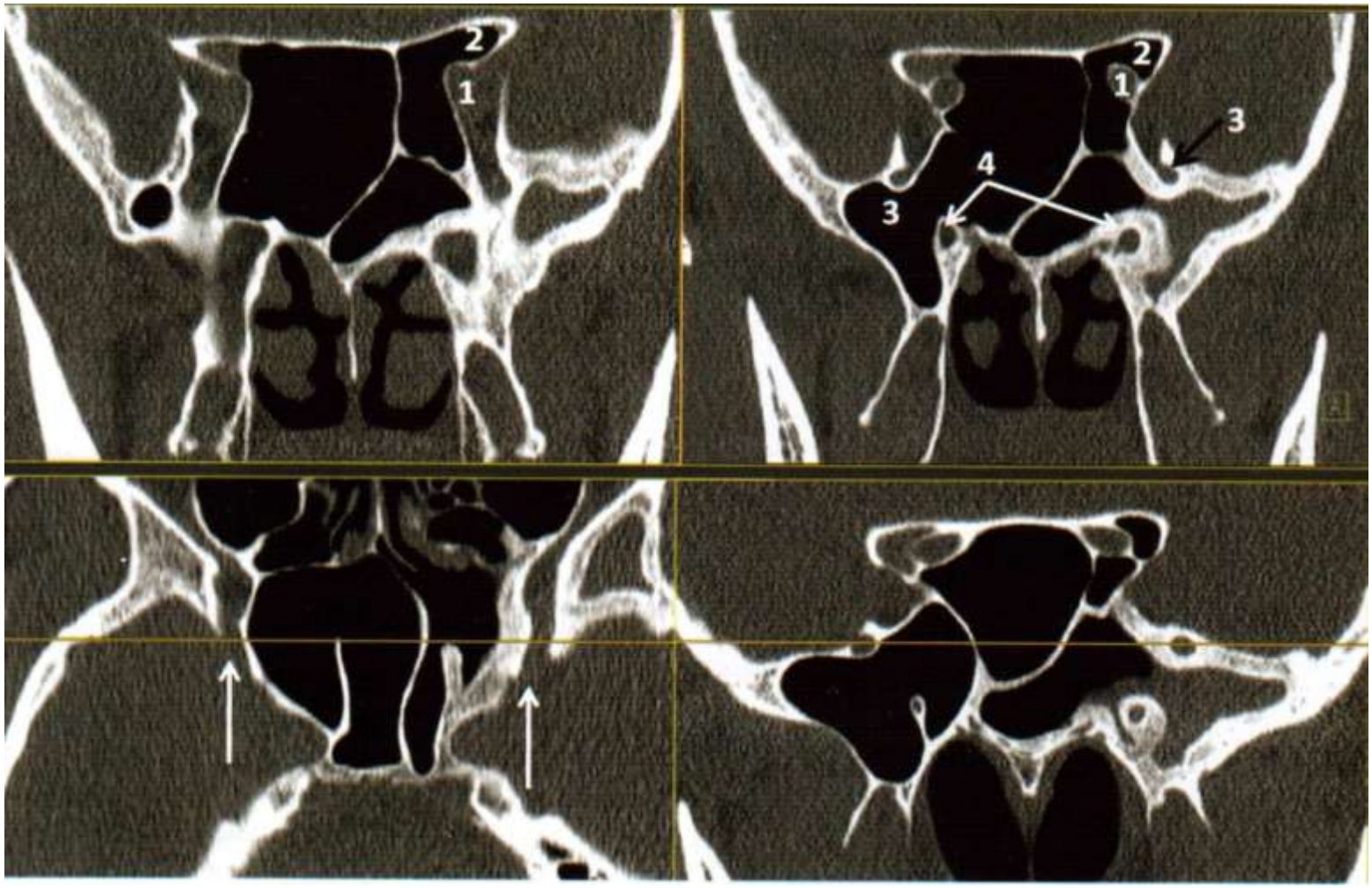

Аксиальный разрез (через pterygoid canals, нерв и артерию). Горизонтальная ветвь каротис (красная). Затемнение левого сфеноидального кармана.

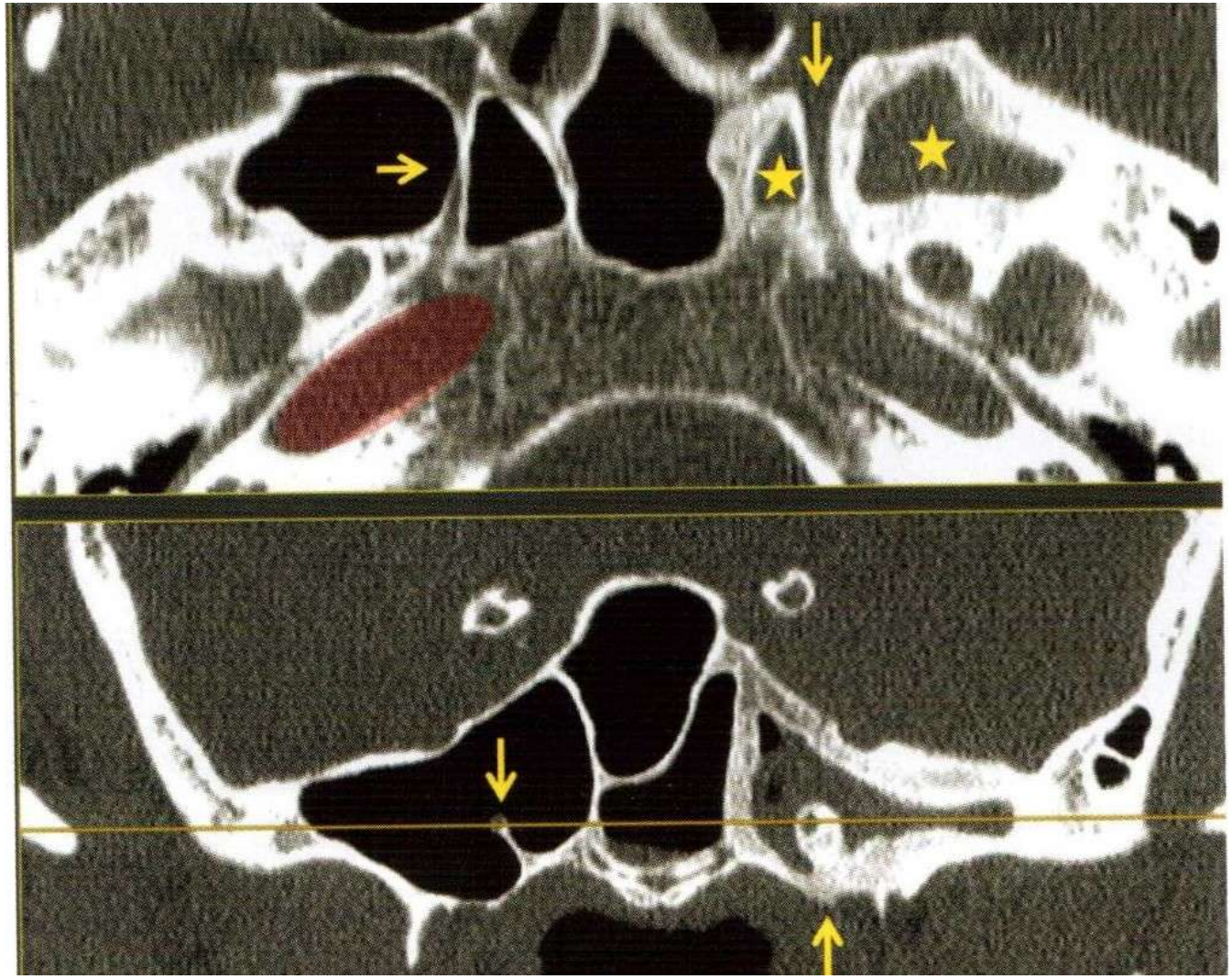

Правая клиновидная пазуха. 1. Внутренняя сонная артерия. 2. Зрительный нерв. 3. Оптико-каротидный карман.

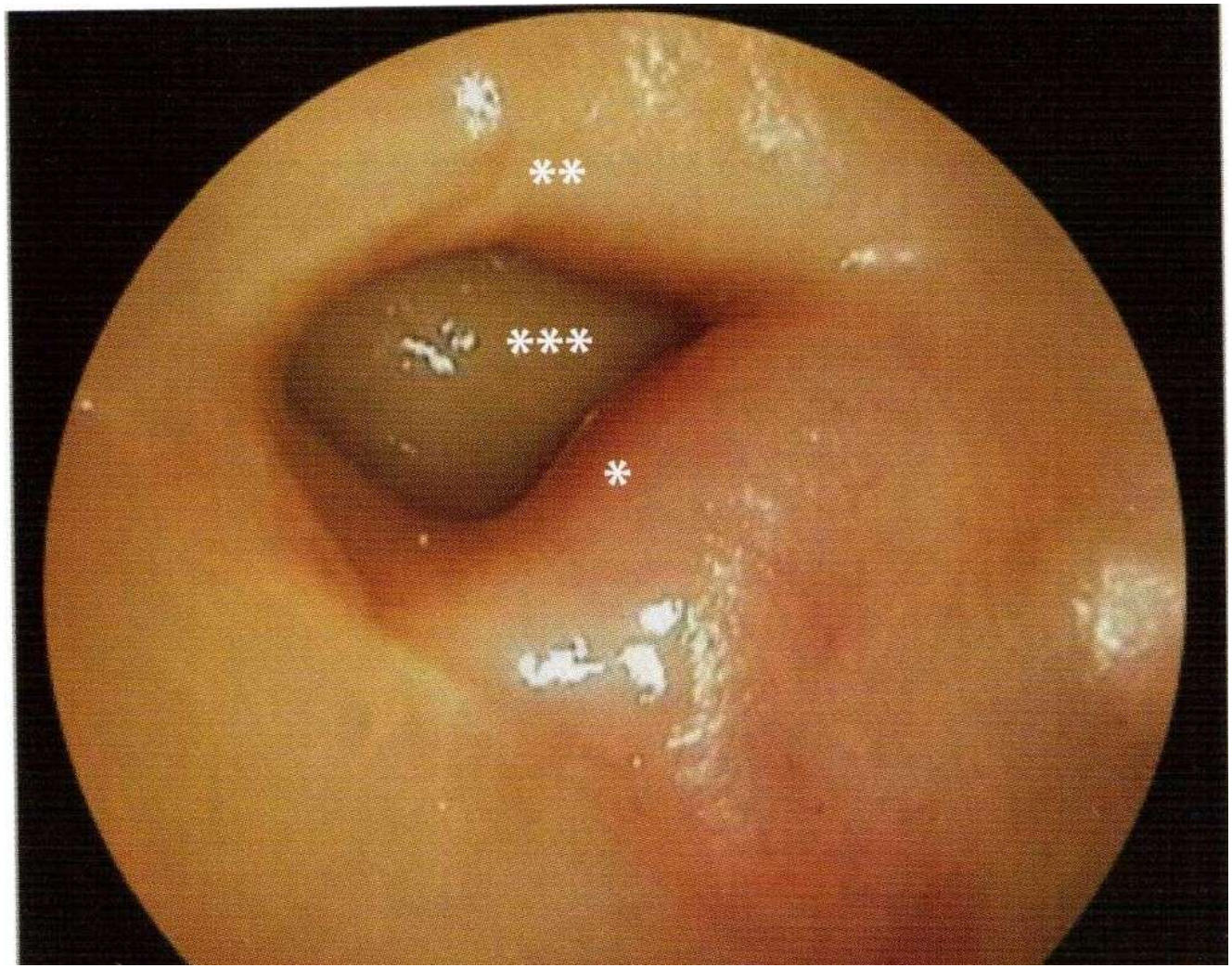

1. Внутренняя сонная артерия. 2. Зрительный нерв. 3. Оптико-каротидный карман.

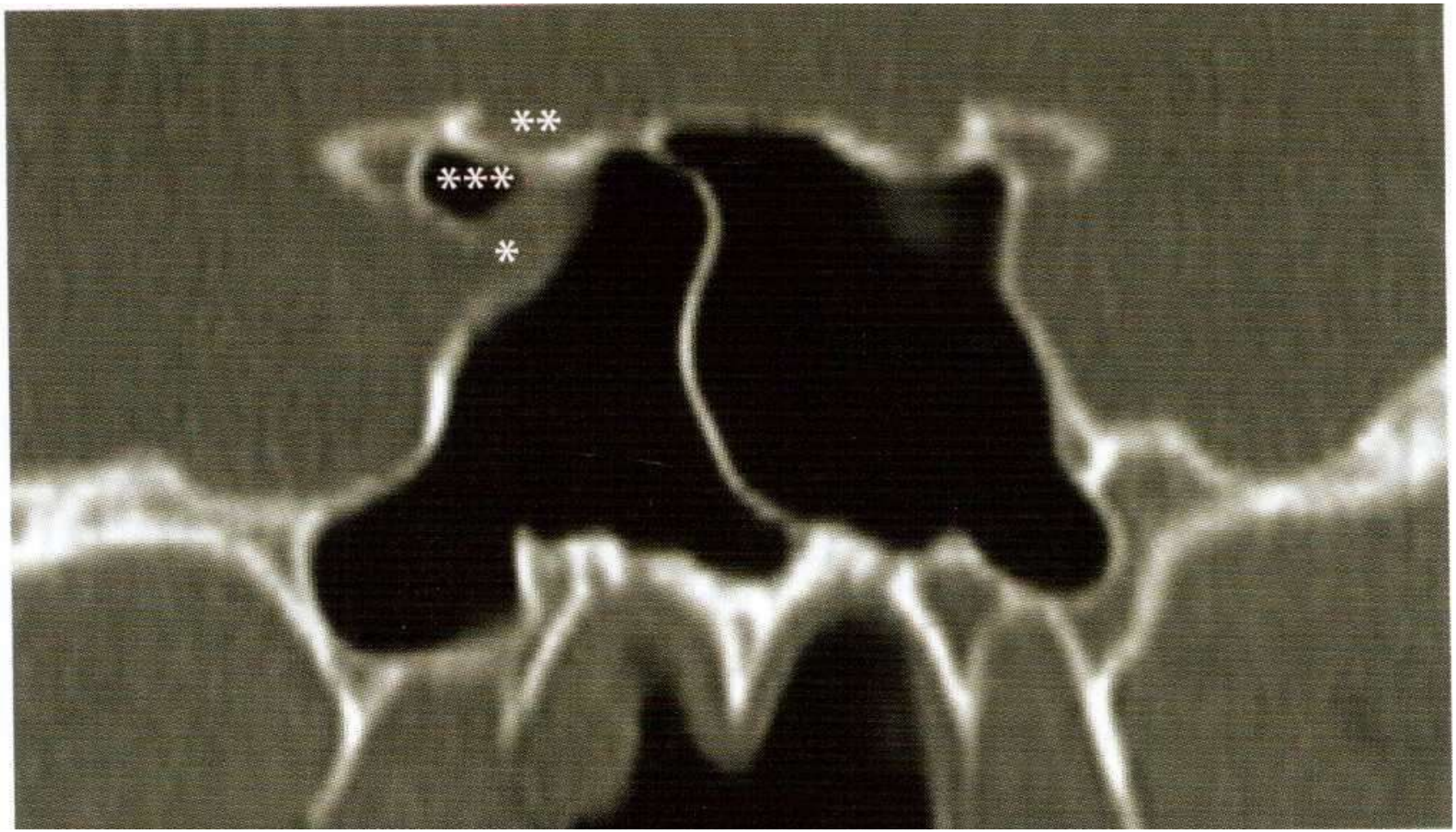

1. Бугорок зрительного нерва. 2. Канал зрительного нерва.

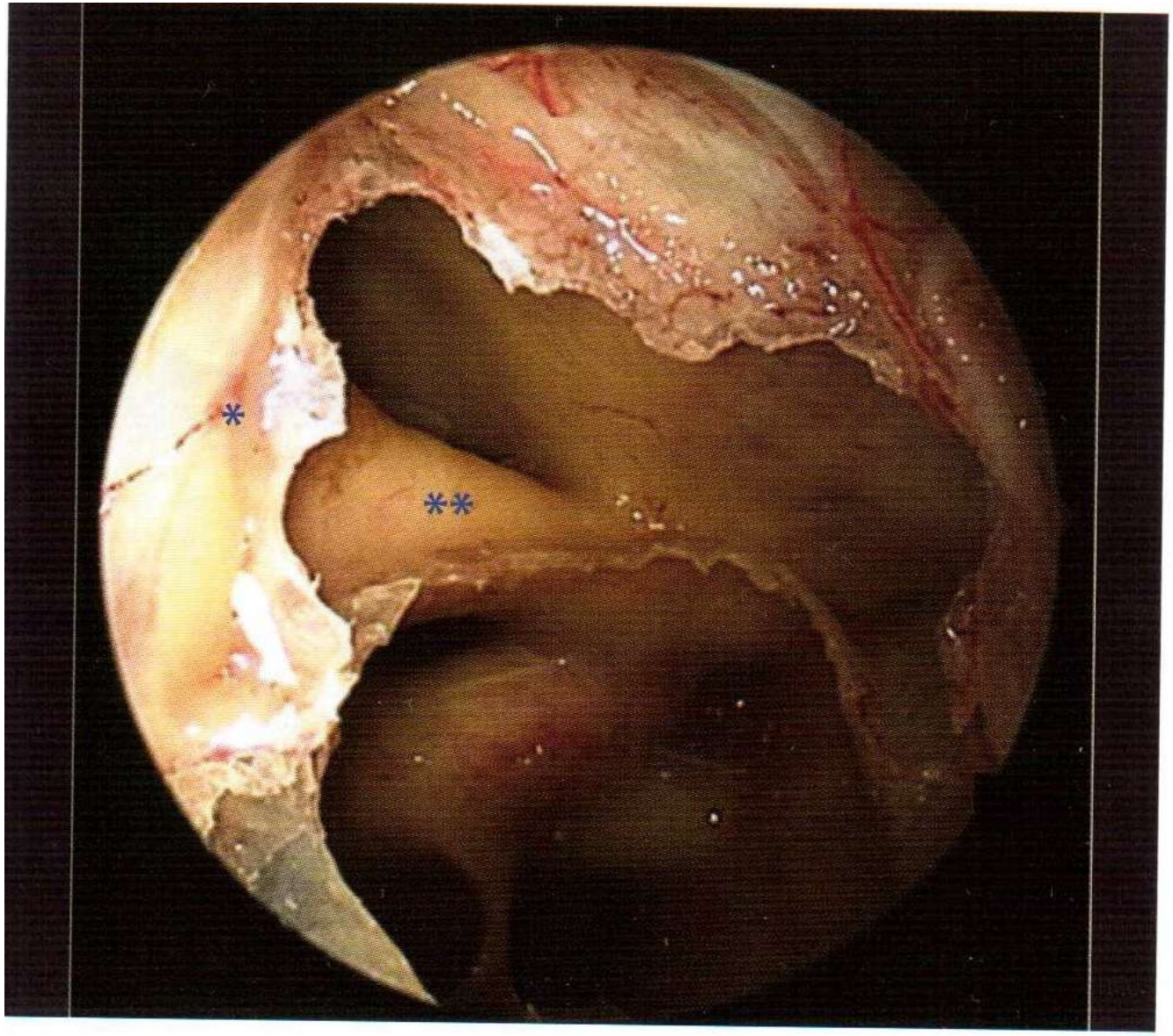

Крылонебный канал расположен кпереди от разорванного отверстия. Нерв может быть расположен у дна клиновидной пазухи (1) или в просвете её (2).

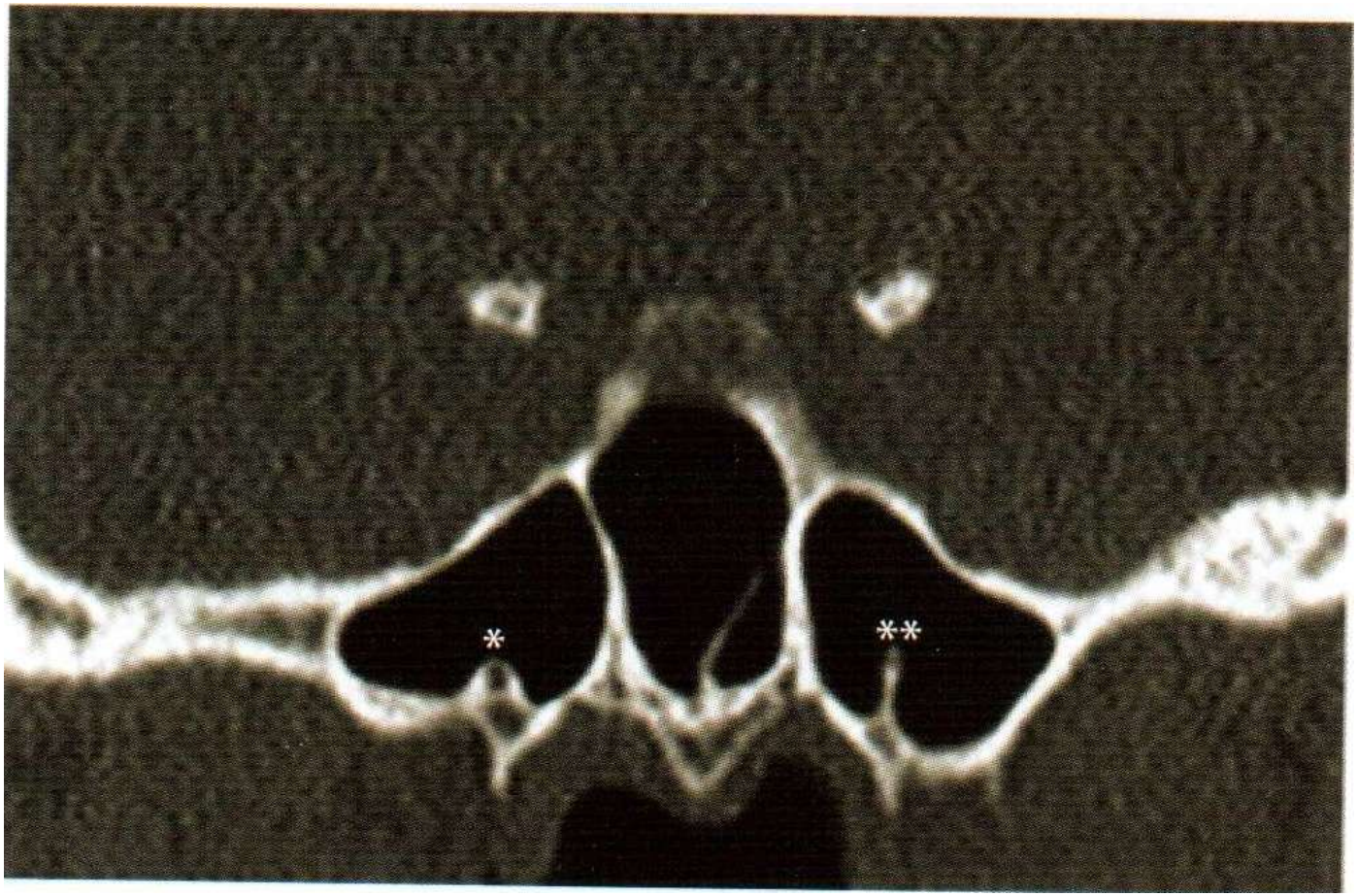

Пневматизация перегородки и связь с клиновидной пазухой

Латеральный краниофарингеальный канал (Sternberg) с врожденным дефектом кости (1) в латеральной стенке клиновидной пазухи (2). Максилярный нерв (3). Менингоцеле в правой пазухе.

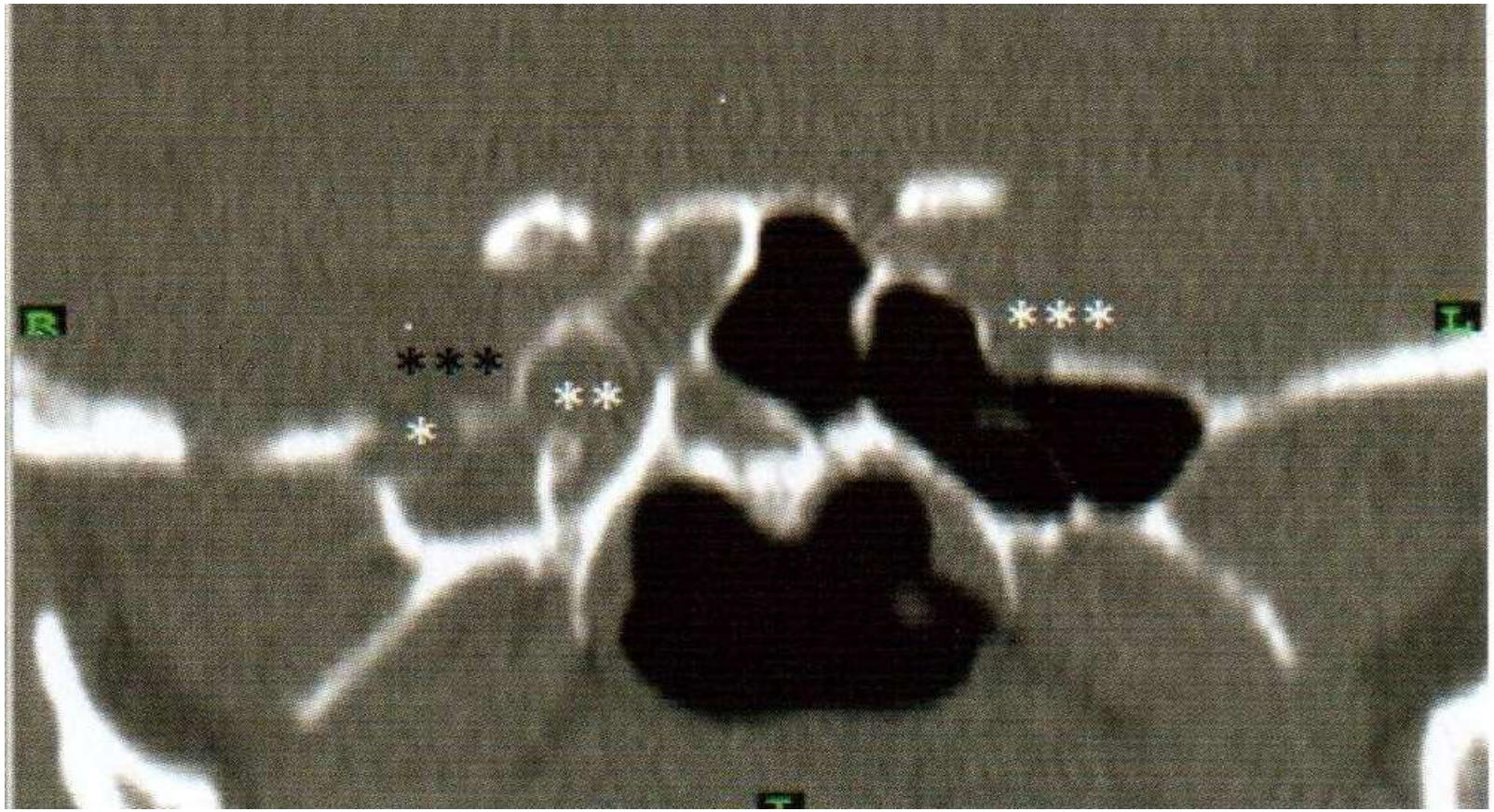

Носослезный канал

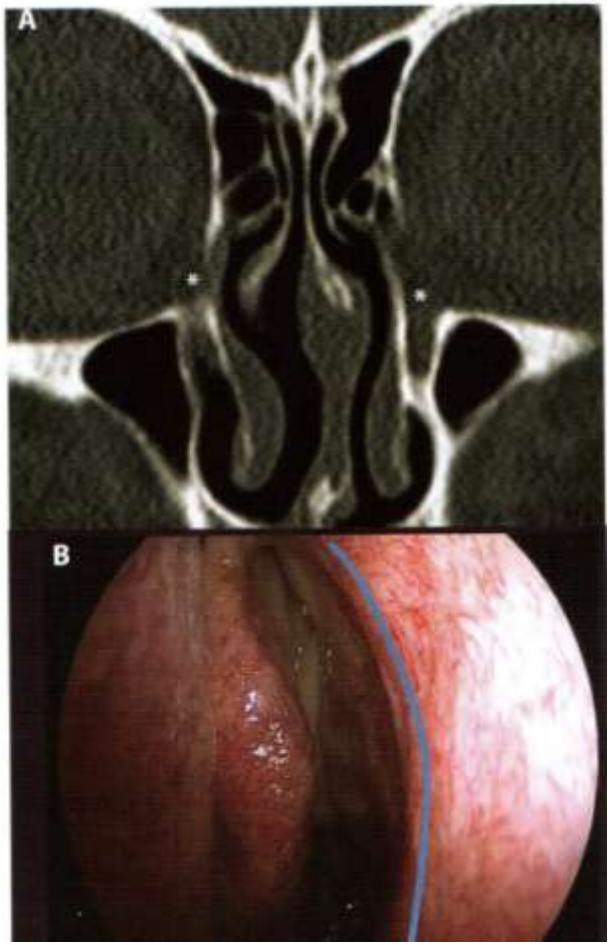

Интерламелларная клетка медиально от средней раковины

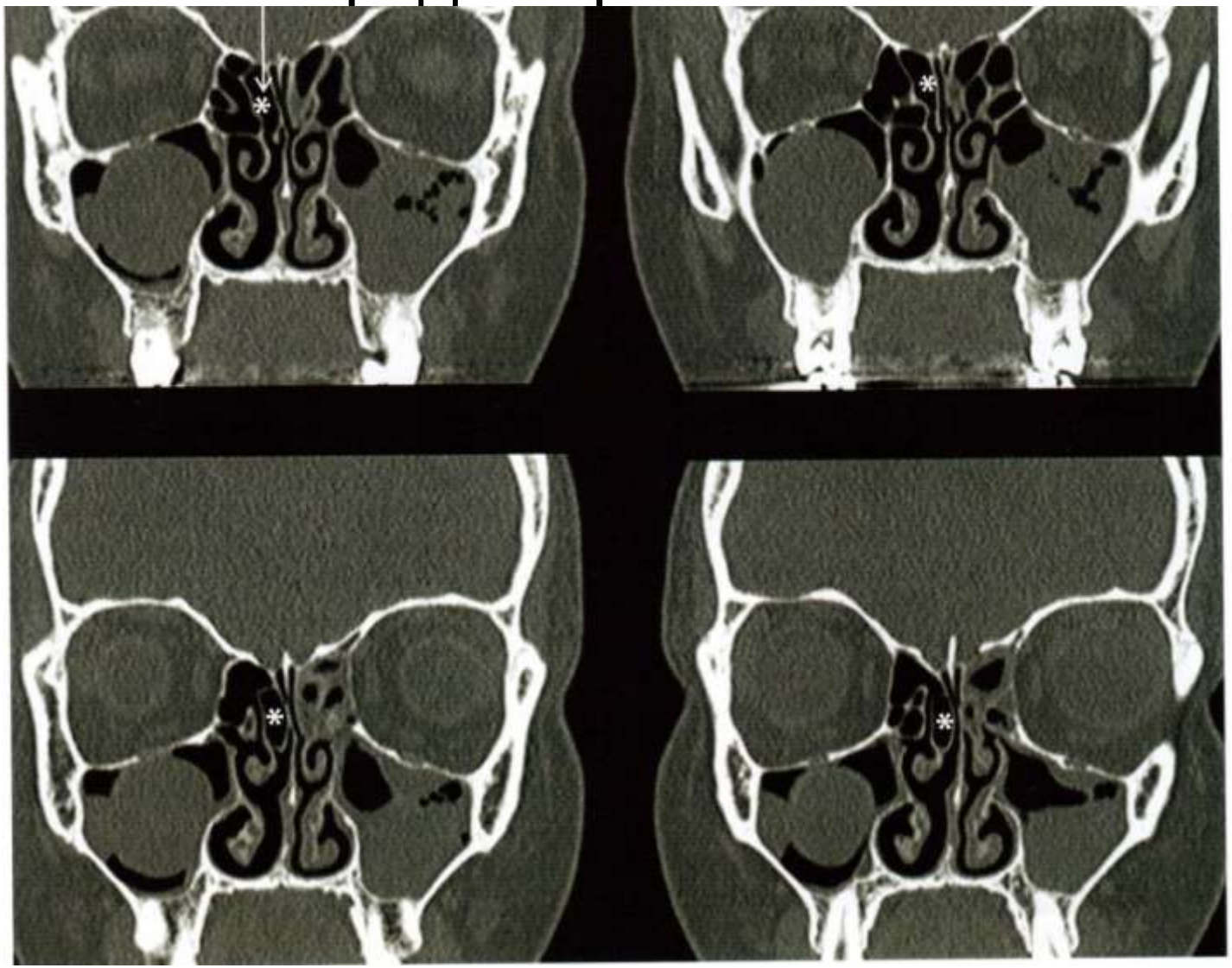

Конха буллеза

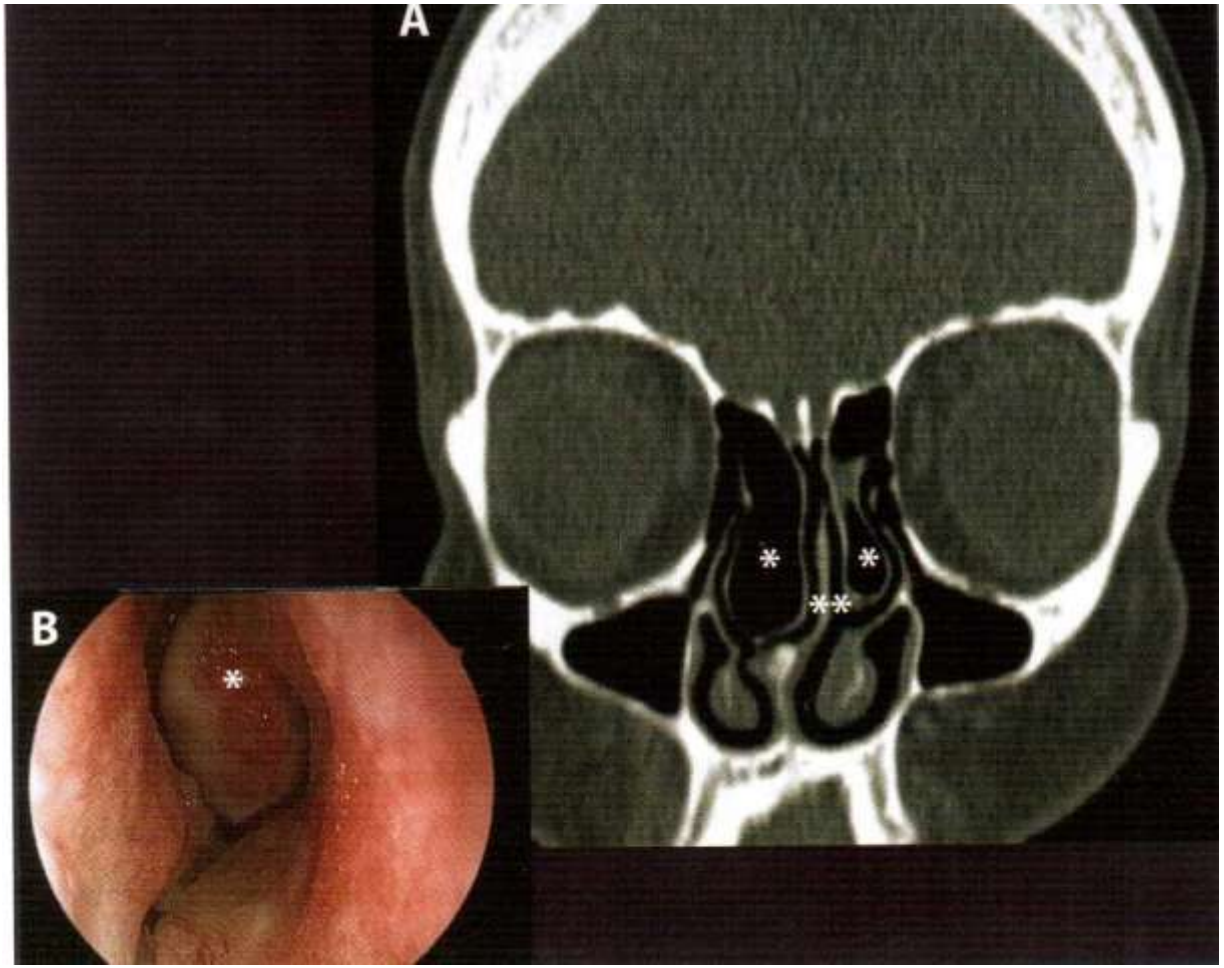

Клетка Халлера

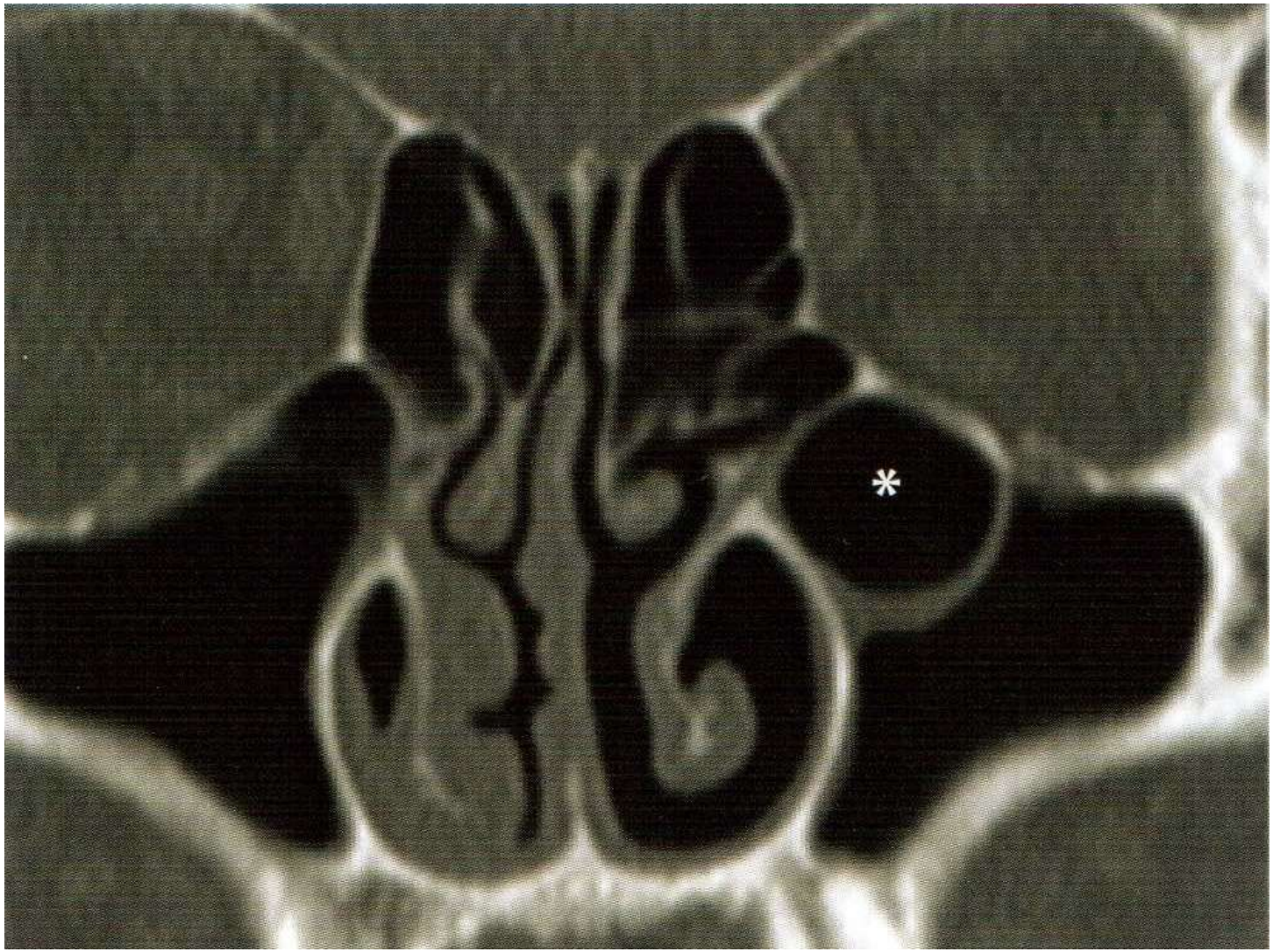

1. Клетки Оноди. 2. Клиновидные пазухи.

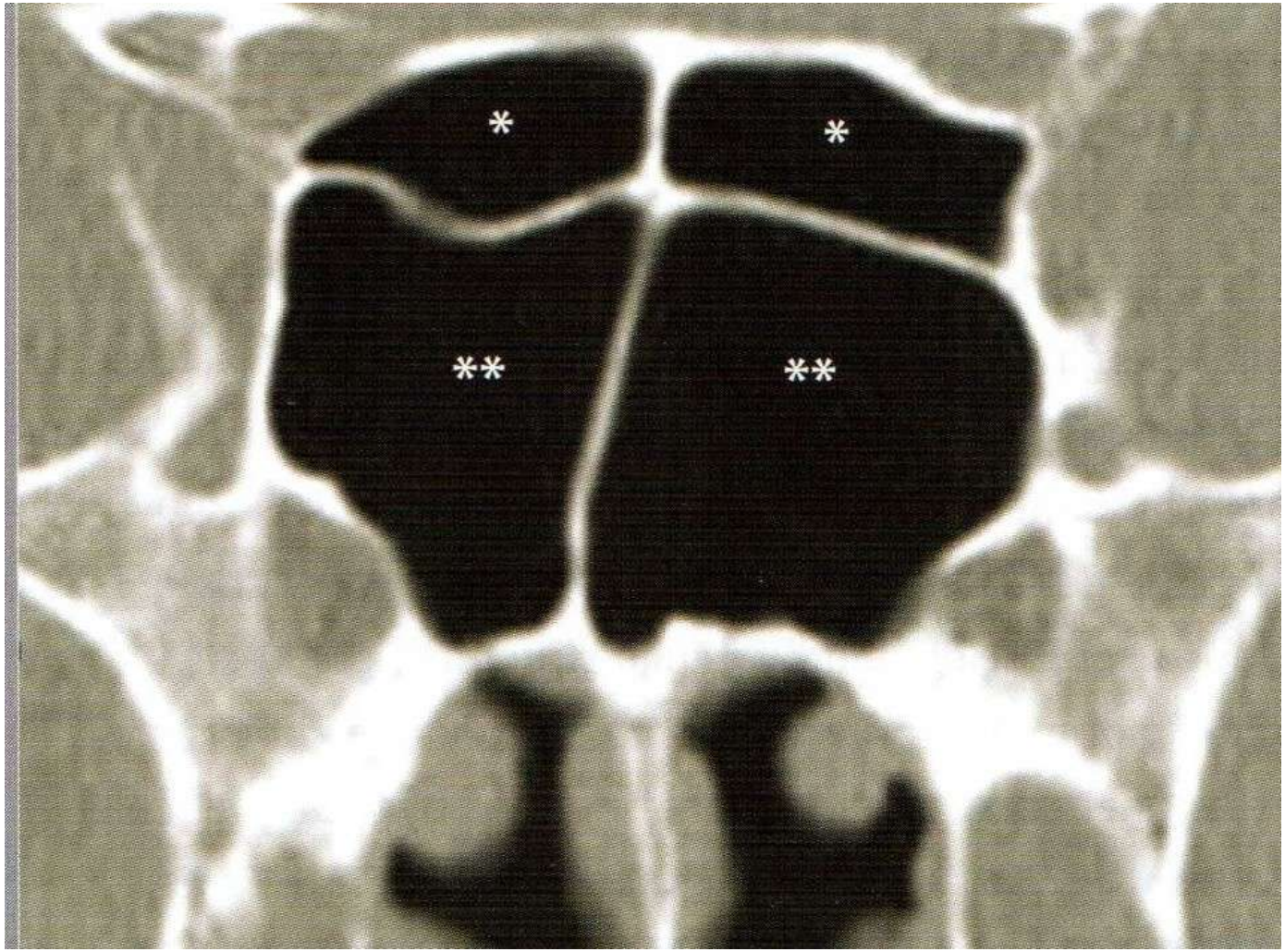

Lp- бумажная пластинка, 1. бугорок зрительного нерва. 2. зрительный нерв. 3. внутренняя сонная артерия. 4. оптико-каротидный карман. Все расположено позади клеток Оноди. Клиновидная пазуха медиально и ниже (6).

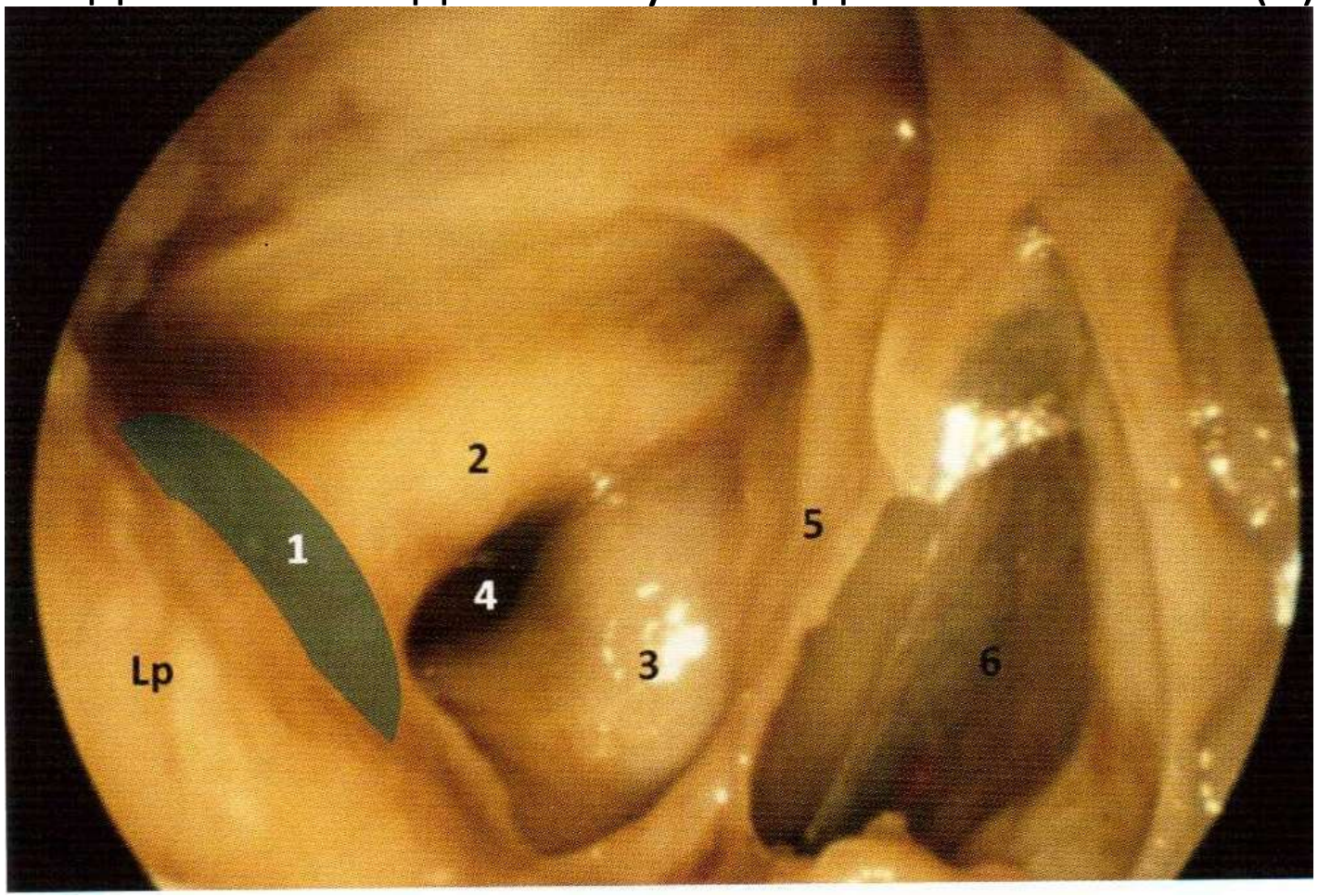

Пневматизированный крючковидный отросток. 2. Носослезный канал.

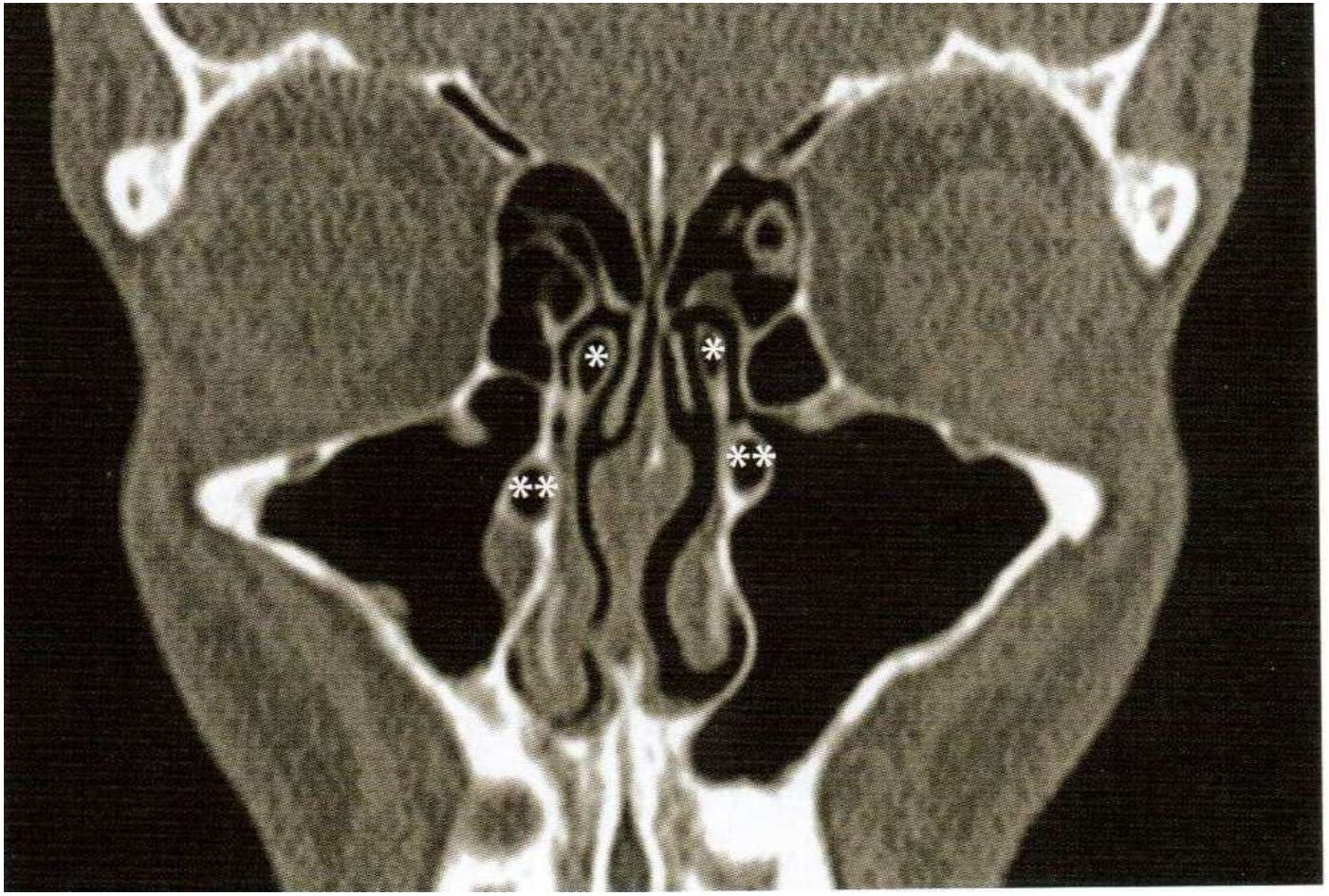

Гипоплазия верхнечелюстной пазухи, отсутствует крючковидный отросток.

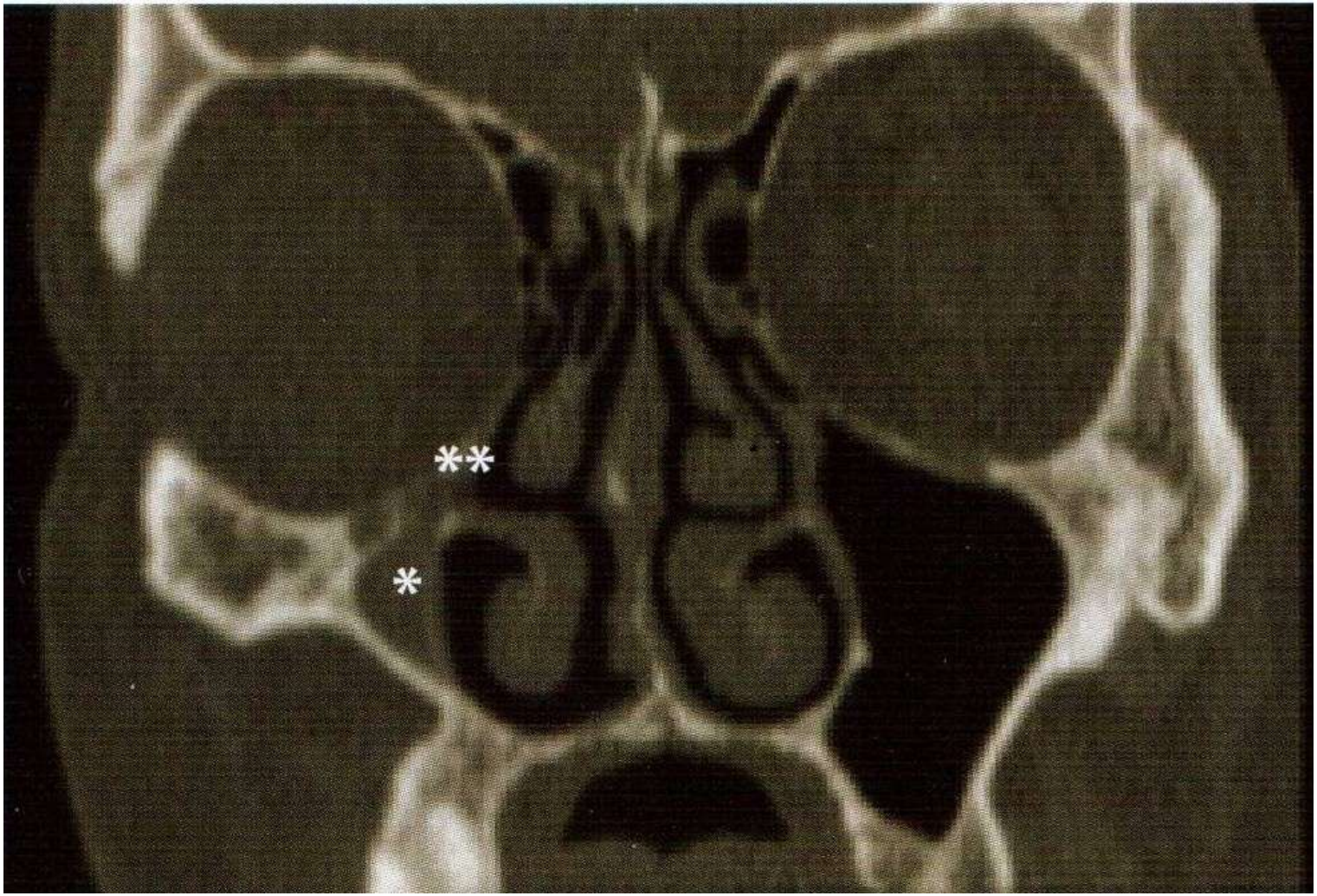
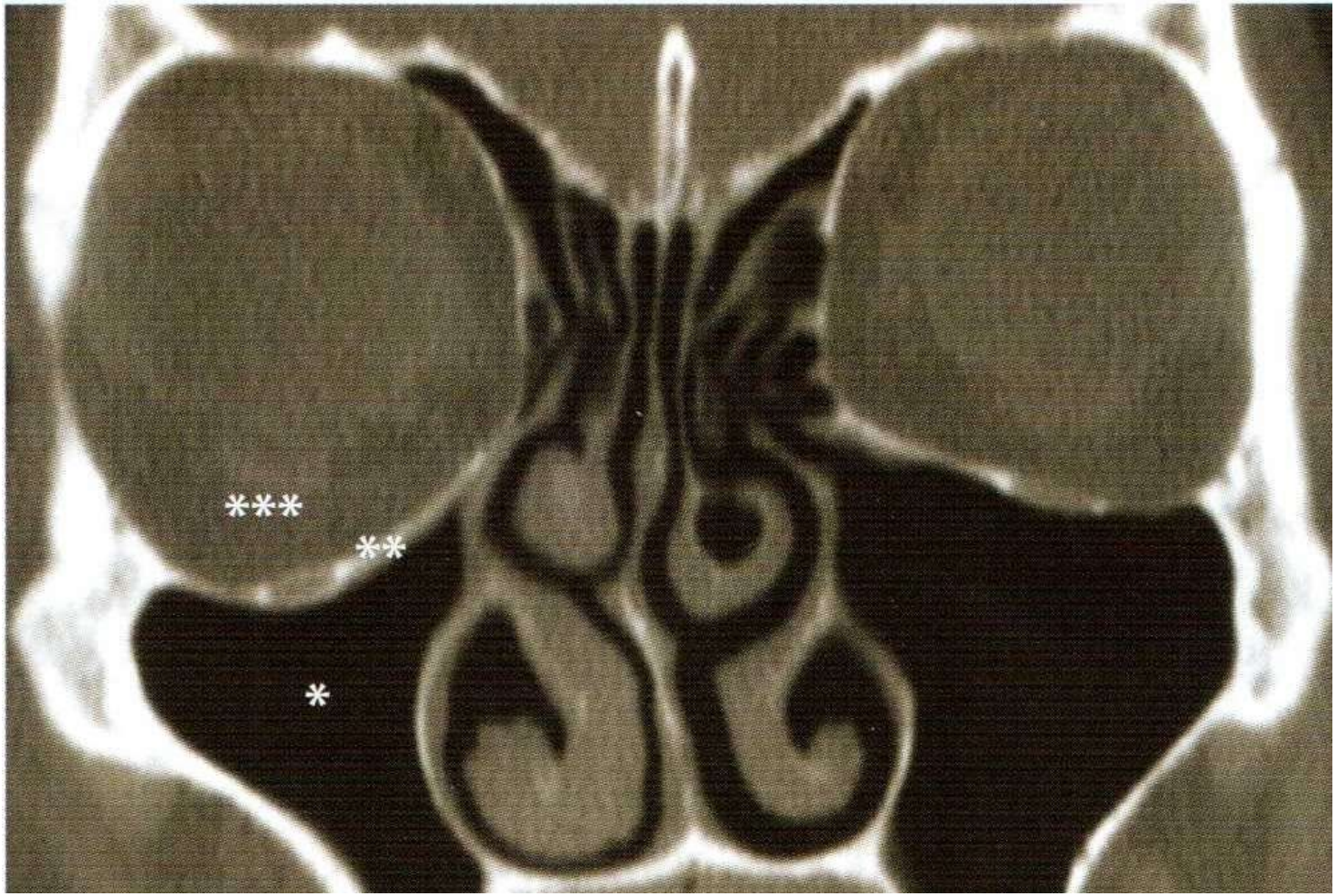
Синдром молчащего синуса. Опущена нижняя стенка орбиты. Энофтальм.